



Учредитель  
Общероссийская  
общественная организация  
**«Российское научное  
общество специалистов  
по рентгенэндоваскулярной  
диагностике и лечению»**  
www.endovascular.ru

**Адрес:** 119119, Москва,  
Ленинский пр-т, 42, к. 1  
**Телефон:** +7 (495) 938-73-87  
**E-mail:** journal@endovascular.ru  
info@endovascular.ru

Свидетельство о регистрации средства  
массовой информации  
ПИ № ФС77-55413 от 17.09.2013 г.

Все права защищены.

Ни одна часть данного издания  
не может быть воспроизведена или  
использована в какой-либо форме,  
включая электронную или какие-либо  
иные способы воспроизведения  
информации, без предварительного  
письменного разрешения  
правообладателя, за исключением  
случаев краткого цитирования  
в научных статьях

Редакция не несет ответственности  
за содержание рекламных материалов

#### Ответственные секретари

Стаферов А.В.,  
Жолковский А.В.

#### Зав. редакцией

Зазулин М.В.  
**Телефон:** (499) 236-99-76  
**E-mail:** mixail.zazulin@yandex.ru

#### Литературный редактор, корректор

Москвичева А.Н.

#### Компьютерная верстка и обработка графического материала

Тарасова М.А.

Номер подписан в печать 28.09.2018

Формат 60×88 1/8

Печ. л. 9,2

Усл. печ. л. 9,0

Уч.-изд. л. 8,2

Печать офсетная

Тираж 1000 экз.

Отпечатано в НМИЦССХ

им. А.Н. Бакулева МЗ РФ  
119049, Москва, Ленинский пр-т, 8  
Тел.: 8 (499) 236-92-87

#### Подписной индекс

**АО Агентство «Роспечать» 10809**

#### Журнал индексируется:

Российский индекс  
научного цитирования

ISSN 2409-4080



9 772409 408770 >

Эндоваскулярная хирургия

2018; 5 (3): 305-378

DOI: 10.24183/2409-4080-2018-5-3

# ЭНДОВАСКУЛЯРНАЯ ХИРУРГИЯ

Рецензируемый научно-практический журнал

Выходит один раз в три месяца

Основан в 2014 г.

DOI: 10.24183/2409-4080

Журнал входит в перечень периодических научно-практических изданий,  
выпускаемых в Российской Федерации,  
в которых рекомендуется публикация основных результатов диссертаций  
на соискание ученых степеней кандидата и доктора медицинских наук  
по специальности 14.01.00 «клиническая медицина»

## 2018 • Т. 5 • № 3

### Главный редактор

АЛЕКЯН Б.Г., академик РАН (Москва)

### Зам. главного редактора

Абугув С.А., профессор (Москва)

Кавтеладзе З.А., профессор (Москва)

Протопопов А.В., профессор (Красноярск)

### Ответственные секретари

Стаферов А.В., кандидат мед. наук (Москва)

Жолковский А.В. (Ростов-на-Дону)

### Редакционная коллегия

Ганюков В.И., доктор мед. наук (Кемерово)

Гранада Х.Ф. (Нью-Йорк, США)

Кандыба Д.В. (Санкт-Петербург)

Кретов Е.И., кандидат мед. наук (Новосибирск)

Осиев А.Г., профессор (Москва)

Палеев Ф.Н., член-корр. РАН (Москва)

Пурсанов М.Г., доктор мед. наук (Москва)

Раймерс Б. (Милан, Италия)

Самко А.Н., профессор (Москва)

Федорченко А.Н., доктор мед. наук (Краснодар)

Хиджази З.М., профессор (Доха, Катар)

Читам Д.П., профессор (Колумбус, Огайо, США)

### Редакционный совет

Акчурун Р.С., академик РАН (Москва)

Барбараш Л.С., академик РАН (Кемерово)

Белов Ю.В., академик РАН (Москва)

Белозеров Г.Е., профессор (Москва)

Бокерия Л.А., академик РАН (Москва)

Борисова Н.А., профессор (Санкт-Петербург)

Гавриленко А.В., академик РАН (Москва)

Голухова Е.З., академик РАН (Москва)

Дземешкевич С.Л., профессор (Москва)

Затевахин И.И., академик РАН (Москва)

Казанчян П.О., профессор (Москва)

Караськов А.М., академик РАН

(Новосибирск)

Мазаев В.П., профессор (Москва)

Подзолков В.П., академик РАН (Москва)

Покровский А.В., академик РАН (Москва)

Порханов В.А., академик РАН (Краснодар)

Прокубовский В.И., профессор (Москва)

Рабкин И.Х., член-корр. РАН (Бостон, США)

Савченко А.П., профессор (Москва)

Сухов В.К., профессор (Санкт-Петербург)

Хубулава Г.Г., академик РАН

(Санкт-Петербург)

Честухин В.В., профессор (Москва)

Чигогидзе Н.А., кандидат мед. наук (Москва)

Шахов Б.Е., профессор (Нижний Новгород)

Шляхто Е.В., академик РАН

(Санкт-Петербург)

Шнейдер Ю.А., профессор (Калининград)

Шпектор А.В., профессор (Москва)



All-Russian Public Organization  
**Russian Scientific Society  
of Endovascular Diagnostic  
and Treatment Specialists**

www.endovascular.ru

All rights reserved. No part of this publication may be reproduced or transmitted in any form or by any means, including electronic and/or otherwise, without the prior permission of the right owner, except a brief citation in scientific papers

We accept no responsibility for the content of advertising materials

#### Editorial Office

Leninskiy prospekt, 42-1,  
Moscow, 119119, Russian Federation  
**Tel:** +7 (495) 938-73-87  
**E-mail:** journal@endovascular.ru  
info@endovascular.ru

Printed in Bakoulev National  
Medical Research Center  
for Cardiovascular Surgery,  
Leninskiy prospekt, 8, Moscow,  
119049, Russian Federation

**The journal is indexed:**  
Russian Science Citation Index

ISSN 2409-4080



Russian Journal of Endovascular Surgery  
2018; 5 (3): 305-378

**DOI:** 10.24183/2409-4080-2018-5-3

# ENDOVASKULYARNAYA KHIRURGIYA

## RUSSIAN JOURNAL OF ENDOVASCULAR SURGERY

Peer-reviewed scientific and practical journal

Publication frequency: quarterly

Established in 2014

**DOI:** 10.24183/2409-4080

### 2018 • Vol. 5 • No. 3

#### Editor-in-Chief

ALEKYAN B.G., Academician of RAS (Moscow)

#### Deputy Editors

Abugov S.A., Professor (Moscow)

Kavteladze Z.A., Professor (Moscow)

Protopopov A.V., Professor (Krasnoyarsk)

#### Executive Secretaries

Staferov A.V., PhD (Moscow)

Zholkovskiy A.V. (Rostov-on-Don)

#### Editorial Board

Ganyukov V.I., PhD (Kemerovo)

Granada J.F. (New York, USA)

Kandyba D.V. (Saint Petersburg)

Kretov E.I., PhD (Novosibirsk)

Osiev A.G., Professor (Moscow)

Paleev F.N., Corresponding Member  
of RAS (Moscow)

Pursanov M.G., PhD (Moscow)

Reimers B. (Milan, Italy)

Samko A.N., Professor (Moscow)

Fedorchenko A.N., PhD (Krasnodar)

Hijazi Z.M., Professor (Doha, Qatar)

Cheatham J.P., Professor  
(Columbus, Ohio, USA)

#### Advisory Board

Akchurin R.S., Academician of RAS (Moscow)

Barbarash L.S., Academician of RAS (Kemerovo)

Belov Yu.V., Academician of RAS (Moscow)

Belozero G.E., Professor (Moscow)

Bockeria L.A., Academician of RAS (Moscow)

Borisova N.A., Professor (Saint Petersburg)

Gavrilenko A.V., Academician of RAS (Moscow)

Golukhova E.Z., Academician of RAS (Moscow)

Dzemeshevich S.L., Professor (Moscow)

Zatevakhin I.I., Academician of RAS (Moscow)

Kazanchyan P.O., Professor (Moscow)

Karaskov A.M., Academician of RAS  
(Novosibirsk)

Mazaev V.P., Professor (Moscow)

Podzolkov V.P., Academician of RAS (Moscow)

Pokrovskiy A.V., Academician of RAS (Moscow)

Porkhanov V.A., Academician of RAS  
(Krasnodar)

Prokubovskiy V.I., Professor (Moscow)

Rabkin I.Kh., Corresponding Member of RAS  
(Boston, USA)

Savchenko A.P., Professor (Moscow)

Sukhov V.K., Professor (Saint Petersburg)

Khbulava G.G., Academician of RAS  
(Saint Petersburg)

Chestukhin V.V., Professor (Moscow)

Chigogidze N.A., PhD (Moscow)

Shakhov B.E., Professor (Nizhny Novgorod)

Shlyakhto E.V., Academician of RAS  
(Saint Petersburg)

Shneider Yu.A., Professor (Kaliningrad)

Shpektor A.V., Professor (Moscow)

## **ЭНДОВАСКУЛЯРНАЯ ХИРУРГИЯ**

«Эндоваскулярная хирургия» – ведущее научно-практическое периодическое издание в области рентгенэндоваскулярной диагностики и лечения, в котором публикуются лекции, обзоры, оригинальные статьи, клинические наблюдения, посвященные самым разным направлениям этой специальности, а также материалы по новым технологиям и дискуссионные статьи.

В состав редколлегии и редсовета входят академики и члены-корреспонденты РАН, профессора, ведущие зарубежные специалисты, представляющие как рентгенэндоваскулярную диагностику и лечение, так и сердечно-сосудистую хирургию и кардиологию, что делает журнал привлекательным изданием для практических врачей различных специальностей, ученых, преподавателей, аспирантов, ординаторов и студентов медицинских вузов.

Журнал предоставляет страницы для публикации материалов своих исследований не только опытным ученым и клиницистам, но и молодым специалистам, начинающим свою профессиональную деятельность, из всех регионов Российской Федерации, а также из-за рубежа. Он входит в перечень российских периодических научных изданий, рекомендованных Высшей аттестационной комиссией (ВАК) для публикации основных результатов диссертаций на соискание ученых степеней кандидата и доктора медицинских наук.

Редакция журнала придерживается принципов и рекомендаций Ассоциации научных редакторов и издателей (АНРИ), Комитета по публикационной этике (COPE), Международного комитета редакторов медицинских журналов (ICMJE).

Индексируется в Российском индексе научного цитирования.

Выходит один раз в три месяца.

Публикация в журнале бесплатна.

## **ENDOVASKULYARNAYA KHIRURGIYA (Russian Journal of Endovascular Surgery)**

Russian Journal of Endovascular Surgery is a leading scientific and practical periodical in the field of endovascular diagnostics and treatment which publishes reviews, original articles, case reports dedicated to different areas of this specialty, as well as materials on new technologies and discussion articles.

The Editorial and Advisory Boards include Academicians, Corresponding Members of RAS, Professors, leading foreign specialists representing the endovascular diagnostics and treatment, as well as cardiovascular surgery and cardiology that makes the journal attractive for practitioners of different specialties, scientists, lecturers, medical students, graduate students, and residents.

The journal provides pages for the publication of research materials not only to experienced scientists and clinicians, but to young professionals as well, just starting out in their professional activities, from all regions of the Russian Federation, and from abroad. It is included in the list of peer-reviewed scientific journals recommended by the Higher Attestation Commission for the publication of basic results of candidate and doctoral theses.

The journal is following publishing and journal best practices of Association of Science Editors and Publishers (ASEP), Committee on Publication Ethics (COPE), International Committee of Medical Journal Editors (ICMJE).

Indexed by Russian Science Citation Index.

Published quarterly.

Publication in the journal is free.

## СОДЕРЖАНИЕ

## CONTENTS

*Оригинальные статьи*

*Абугов С.А., Саакян Ю.М., Пурецкий М.В., Поляков Р.С., Мардарян Г.В., Пиркова А.А., Турундаева А.Н., Федулова С.В., Подоляк Д.Г., Вартамян Э.Л., Кудринский А.В.* Безопасность и эффективность протокторских сессий при транскатетерной имплантации аортального клапана на примере Российского научного центра хирургии им. акад. Б.В. Петровского

309

*Хрипун А.В., Малеванный М.В., Куликовских Я.В.* Механическая тромбэкстракция при остром ишемическом инсульте через радиальный доступ

316

*Абугов С.А., Саакян Ю.М., Пурецкий М.В., Поляков Р.С., Пиркова А.А., Мардарян Г.В., Турундаева А.Н., Кудринский А.В., Вартамян Э.Л.* Отдаленные результаты чрескожных коронарных вмешательств у пациентов с многососудистым поражением с вовлечением ствола левой коронарной артерии при использовании стентов с лекарственным покрытием эверолимус

324

*Прозоров С.А., Белозеров Г.Е., Боcharов С.М., Кунгурцев Е.В.* Удаление кава-фильтров

330

*Клинические наблюдения*

*Созыкин А.В., Никитин А.Э., Шлыков А.В., Новикова Н.А., Оганесян А.С., Фараджов Р.А., Шевченко О.П.* Эндоваскулярные методы визуализации: интервенционное лечение пациентов с ишемической болезнью сердца на современном этапе

335

*Румянцева Н.А., Григорьян А.М., Махалдиани Б.З., Чернов Е.И.* Успешное применение аспирационной системы Penumbra при ишемическом инсульте у пациентки после коронарного стентирования на фоне инфаркта миокарда

346

*Абугов С.А., Саакян Ю.М., Пурецкий М.В., Поляков Р.С., Федулова С.В., Мардарян Г.В., Пиркова А.А., Турундаева А.Н., Вартамян Э.Л.* Тромбоз биопротеза после эндоваскулярного протезирования аортального клапана

351

*Пахолков А.Н., Суслов Е.С., Лашевич К.А., Федорченко А.Н., Порханов В.А.* Эндоваскулярное лечение болезни коронарных артерий пересаженного сердца

356

*Скрытник Д.В., Хохлова В.А., Манчуров В.Н., Анисимов К.В., Осканов М.Б.* Тромбоаспирация при помощи катетера дистального доступа и аспирационной помпы при массивном тромбозе аутовенозного шунта у пациента с острым коронарным синдромом

363

*Майнгарт С.В., Гречишкин А.А., Некрасов А.С., Федорченко А.Н., Порханов В.А.* Стентирование бифуркационного поражения артериальных аортокоронарных шунтов у пациента с острым коронарным синдромом без подъема сегмента ST

368

Информация для авторов

377

*Original articles*

*Abugov S.A., Saakyan Yu.M., Puretskiy M.V., Polyakov R.S., Mardanyan G.V., Pirkova A.A., Turundaeva A.N., Fedulova S.V., Podolyak D.G., Vartanyan E.L., Kudrinskiy A.V.* Safety and efficacy of proctoring during transcatheter aortic valve implantation according to Petrovskiy Russian Research Center of Surgery experience

*Khripun A.V., Malevanny M.V., Kulikovskikh Ya.V.* Transradial approach for mechanical thrombectomy in acute ischemic stroke

*Abugov S.A., Saakyan Yu.M., Puretskiy M.V., Polyakov R.S., Mardanyan G.V., Pirkova A.A., Turundaeva A.N., Kudrinskiy A.V., Vartanyan E.L.* Long-term results of percutaneous coronary intervention in patients with left main and multivessel lesions using everolimus-eluting stents

*Prozorov S.A., Belozеров G.E., Bocharov S.M., Kungurtsev E.V.* Removal of inferior vena cava filters

*Case reports*

*Sozykin A.V., Nikitin A.E., Shlykov A.V., Novikova N.A., Oganesyanyan A.S., Faradzhozhov R.A., Shevchenko O.P.* Intravascular methods of visualization: novel insights into interventional treatment of patients with coronary heart disease

*Rumyantseva N.A., Grigor'yan A.M., Makhaldiani B.Z., Chernov E.I.* Successful application of the Penumbra aspiration system for ischemic stroke in a patient after coronary stenting for acute myocardial infarction

*Abugov S.A., Saakyan Yu.M., Puretskiy M.V., Polyakov R.S., Fedulova S.V., Mardanyan G.V., Pirkova A.A., Turundaeva A.N., Vartanyan E.L.* Post-TAVI thrombosis

*Pakholkov A.N., Suslov E.S., Lashevich K.A., Fedorchenko A.N., Porkhanov V.A.* Endovascular treatment of transplant coronary artery disease

*Skrypnik D.V., Khokhlova V.A., Manchurov V.N., Anisimov K.V., Oskanov M.B.* Thrombus aspiration with a combination of distal access catheter and aspiration pump in acute coronary syndrome with massive autovein graft thrombosis

*Mayngart S.V., Grechishkin A.A., Nekrasov A.S., Fedorchenko A.N., Porkhanov V.A.* Percutaneous coronary angioplasty of arterial grafts bifurcation lesion in a patient with non-ST-elevation acute coronary syndrome

Information for authors

*Оригинальные статьи*

© Коллектив авторов, 2018

УДК 616.126.52-089.843

## БЕЗОПАСНОСТЬ И ЭФФЕКТИВНОСТЬ ПРОКТОРСКИХ СЕССИЙ ПРИ ТРАНСКАТЕТЕРНОЙ ИМПЛАНТАЦИИ АОРТАЛЬНОГО КЛАПАНА НА ПРИМЕРЕ РОССИЙСКОГО НАУЧНОГО ЦЕНТРА ХИРУРГИИ им. акад. Б.В. ПЕТРОВСКОГО

Абугов С.А.<sup>1,2</sup>, Саакян Ю.М.<sup>1,2</sup>, Пурецкий М.В.<sup>1,2</sup>, Поляков Р.С.<sup>1,2</sup>, Марданян Г.В.<sup>1</sup>, Пиркова А.А.<sup>1</sup>, Турундаева А.Н.<sup>1</sup>, Федулова С.В.<sup>1</sup>, Подоляк Д.Г.<sup>1</sup>, Вартанян Э.Л.<sup>1</sup>, Кудринский А.В.<sup>1</sup>

<sup>1</sup> ФГБНУ «Российский научный центр хирургии им. академика Б.В. Петровского», Абрикосовский пер., 2, Москва, 119991, Российская Федерация;

<sup>2</sup> ФГБОУ ДПО «Российская медицинская академия непрерывного профессионального образования» Минздрава России, ул. Баррикадная, 2/1, Москва, 125993, Российская Федерация

Абугов Сергей Александрович, доктор мед. наук, профессор, руководитель отдела рентгенохирургии и аритмологии;

Саакян Юрий Мамиконович, доктор мед. наук, профессор, заведующий отделением рентгенохирургических методов диагностики и лечения;

Пурецкий Михаил Владимирович, доктор мед. наук, профессор, гл. науч. сотр.;

Поляков Роман Сергеевич, канд. мед. наук, вед. науч. сотр.;

Марданян Гайк Ваникович, канд. мед. наук, ст. науч. сотр.;

Пиркова Александра Александровна, канд. мед. наук, ст. науч. сотр.;

Федулова Светлана Вячеславовна, канд. мед. наук, заведующая лабораторией интраоперационной диагностики;

Подоляк Дмитрий Геннадьевич, канд. мед. наук, сердечно-сосудистый хирург;

Турундаева Анастасия Николаевна, кардиолог;

Вартанян Эрик Левонович, клинический ординатор;

Кудринский Алексей Викторович, аспирант

**Введение.** Все больше центров приступают к внедрению программы по выполнению транскатетерной имплантации аортального клапана (ТИАК) как альтернативы хирургического вмешательства у пациентов высокого хирургического риска и неоперабельных больных. Однако практически нет данных о числе больных, необходимом в период обучения, и результатах прокторских сессий. Мы приводим опыт одного центра, описываем непосредственные и отдаленные результаты ТИАК с момента ее внедрения в 2013 г. с точки зрения кривой обучения под руководством прокторов.

**Материал и методы.** В РНЦХ им. Б.В. Петровского за период с 2013 г. по 2017 г. под руководством шести экспертов (четыре российских и двух зарубежных) выполнено 24 операции ТИАК с использованием самораскрывающихся клапанов CoreValve (16 больных) и репозиционируемых клапанов Lotus Edge (8 пациентов). Результаты оценивались в соответствии с критериями VARC-2. Оценку отдаленных событий проводили через 1 мес и затем ежегодно после оперативного вмешательства. Регистрировали самооценку состояния здоровья, наличие госпитализаций, в том числе причины госпитализации: развитие инфаркта миокарда, инсульта, рестеноза аортального клапана или смерти.

**Результаты.** Технический успех составил 91,7% (22 из 24 больных). Госпитальной летальности не отмечено. По данным 12-месячного периода наблюдения улучшение качества жизни, связанное с увеличением толерантности к физической нагрузке, отмечено у 19 пациентов (79,2%).

**Заключение.** Нами были получены хорошие непосредственные и отдаленные результаты ТИАК, вполне соответствующие мировым тенденциям. Это свидетельствует об эффективности прокторских сессий для достижения приемлемых результатов. Период прокторского обучения должен быть достаточно продолжительным и включать не менее 25–30 процедур, для того чтобы полностью отладить весь процесс лечения.

**Ключевые слова:** транскатетерная имплантация аортального клапана; обучение; прокторские сессии.

**Для цитирования:** Абугов С.А., Саакян Ю.М., Пурецкий М.В., Поляков Р.С., Марданян Г.В., Пиркова А.А., Турундаева А.Н., Федулова С.В., Подоляк Д.Г., Вартанян Э.Л., Кудринский А.В. Безопасность и эффективность прокторских сессий при транскатетерной имплантации аортального клапана на примере Российского научного центра хирургии им. акад. Б.В. Петровского. *Эндоваскулярная хирургия*. 2018; 5 (3): 309–15. DOI: 10.24183/2409-4080-2018-5-3-309-315

**Для корреспонденции:** Марданян Гайк Ваникович, E-mail: haikrurg@gmail.com

## SAFETY AND EFFICACY OF PROCTORING DURING TRANSCATHETER AORTIC VALVE IMPLANTATION ACCORDING TO PETROVSKIY RUSSIAN RESEARCH CENTER OF SURGERY EXPERIENCE

*Abugov S.A.<sup>1,2</sup>, Saakyan Yu.M.<sup>1,2</sup>, Puretskiy M.V.<sup>1,2</sup>, Polyakov R.S.<sup>1,2</sup>, Mardanyan G.V.<sup>1</sup>, Pirkova A.A.<sup>1</sup>, Turundaeva A.N.<sup>1</sup>, Fedulova S.V.<sup>1</sup>, Podolyak D.G.<sup>1</sup>, Vartanyan E.L.<sup>1</sup>, Kudrinskiy A.V.<sup>1</sup>*

<sup>1</sup> Petrovskiy Russian Research Center of Surgery, Moscow, 119991, Russian Federation;

<sup>2</sup> Russian Medical Academy of Continuing Professional Education, Moscow, 125284, Russian Federation

Sergey A. Abugov, Dr. Med. Sc., Professor, Head of Department;

Yuriy M. Saakyan, Dr. Med. Sc., Professor, Head of Department;

Mikhail V. Puretskiy, Dr. Med. Sc., Professor, Chief Researcher;

Roman S. Polyakov, Cand. Med. Sc., Leading Researcher;

Gayk V. Mardanyan, Cand. Med. Sc., Senior Researcher;

Aleksandra A. Pirkova, Cand. Med. Sc., Senior Researcher;

Svetlana V. Fedulova, Cand. Med. Sc., Head of Laboratory;

Dmitriy G. Podolyak, Cand. Med. Sc., Cardiovascular Surgeon;

Anastasiya N. Turundaeva, Cardiologist;

Erik L. Vartanyan, Resident Physician;

Aleksey V. Kudrinskiy, Postgraduate

**Background.** More and more centers are starting to implement the program to perform transcatheter aortic valve implantation (TAVI) as an alternative to open surgery in patients at high surgical risk and inoperable patients. However, there is almost no data on the number of patients necessary during training and the results of proctor sessions. We present the experience of one center, describe short- and long-term results of TAVI since its introduction in 2013 in terms of the learning curve under proctors' leadership.

**Material and methods.** In Petrovskiy Center, from 2013 to 2017, under the guidance of six (four Russian and two foreign) experts 24 TAVI were performed using self-expanding CoreValve (16 cases), and repositionable Lotus Edge (8 cases). The results were evaluated according to VARC-2 criteria. Evaluation of long-term events was carried out after 1 month and then annually after surgical intervention. We recorded self-assessment of health status, hospital admissions and their causes: myocardial infarction, stroke, aortic valve restenosis or death.

**Results.** Technical success was 91,7% (22 of 24 patient). Hospital mortality was not noted. According to the 12-month follow-up, improvement of the quality of life associated with increased exercise tolerance was registered in 19 cases (79,2%).

**Conclusion.** We have obtained good immediate and long-term results of TAVI which are quite consistent with global trends. This indicates the effectiveness of proctor sessions to achieve acceptable results. The period of proctor training should be long enough and should include at least 25–30 procedures to fully debug the entire treatment process.

**Keywords:** transcatheter aortic valve implantation; training; proctor sessions.

**For citation:** Abugov S.A., Saakyan Yu.M., Puretskiy M.V., Polyakov R.S., Mardanyan G.V., Pirkova A.A., Turundaeva A.N., Fedulova S.V., Podolyak D.G., Vartanyan E.L., Kudrinskiy A.V. Safety and efficacy of proctoring during transcatheter aortic valve implantation according to Petrovskiy Russian Research Center of Surgery experience. *Russian Journal of Endovascular Surgery*. 2018; 5 (3): 309–15. DOI: 10.24183/2409-4080-2018-5-3-309-315

**For correspondence:** Gayk V. Mardanyan, E-mail: haikrurg@gmail.com

**Conflict of interest.** The authors declare no conflict of interest.

Received September 5, 2018

Accepted September 17, 2018

### Введение

Стеноз аортального клапана – наиболее частое поражение клапанного аппарата сердца, проявляющееся сужением аортального клапана и ведущее к затруднению оттока крови из левого желудочка и резкому возрастанию градиента давления между левым желудочком и аортой. Частота встречаемости данного порока возросла в связи с увеличением продолжительности жизни населения. Клиническое течение заболевания возможно как симптомное, так и асимптомное.

Симптомы, как правило, развиваются постепенно после бессимптомного латентного пери-

ода в течение 10–20 лет. После появления симптомов прогноз существенно снижается, а средняя выживаемость составляет всего от 2 до 3 лет без хирургического вмешательства. До недавнего времени «золотым стандартом» лечения таких пациентов считалась хирургическая замена аортального клапана [1]. У пациентов высокого хирургического риска или неоперабельных больных альтернативой хирургическому вмешательству является транскатетерное протезирование аортального клапана (ТИАК).

В настоящее время в мире накоплен опыт более 350 тыс. подобных операций, а совершенствование технологии позволяет методу развиваться очень быстрыми темпами, в том числе

и в России [2]. По современным данным, периоперационная летальность в группе малоинвазивного протезирования аортального клапана не превышает 6% [3]. По данным регистра в Великобритании, в 2009 г. выживаемость через 30 сут после транскатетерной имплантации аортального клапана составляла 92,9%, через 1 год – 78,6%, через 2 года – 73,7% [4].

Внедрение метода ТИАК в клинику с достижением непосредственных и отдаленных результатов на уровне общепринятых мировых возможно только с использованием прокторских сессий. О стандартизированных рекомендациях по безопасному началу программы ТИАК и выработке четким методов обсуждения кривой обучения пока не сообщается. Целью анализа нашего начального опыта внедрения ТИАК в клинику является оценка роли прокторства и влияние его на непосредственные и отдаленные результаты.

### Материал и методы

В РНЦХ им. Б.В. Петровского за период с 2013 г. по 2017 г. под руководством шести экспертов (четырёх российских и двух зарубежных) выполнено 24 операции по транскатетерному протезированию аортального клапана с использованием самораскрывающихся клапанов CoreValve фирмы Medtronic (16 больных) и репозиционируемых клапанов Lotus Edge фирмы Boston Scientific (8 пациентов). Результаты оценивались в соответствии с критериями VARC-2 (Valve Academic Research Consortium) [5].

Средний возраст пациентов составил  $78,6 \pm 4,5$  года. Показанием к протезированию аортального клапана во всех случаях явилось его дегенеративное изменение с формированием критического стеноза у пациентов высокого хирургического риска или неоперабельных больных.

#### Критерии включения:

- симптомный стеноз аортального клапана;
- площадь открытия аортального клапана менее  $0,8 \text{ см}^2$ , средний градиент давления 40 мм рт. ст. и более, максимальная скорость кровотока 4 м/с и более);
- высокий хирургический риск или неоперабельность пациента.

#### Критерии исключения:

- 1) анатомические:
  - неклапанный аортальный стеноз,
  - врожденный аортальный стеноз, анатомически двустворчатый аортальный клапан,

- некальцинированный аортальный стеноз,
- расстояние от кольца аортального клапана до устьев коронарных артерий менее 1,0 см (не для всех типов протезов),

- аневризма восходящего отдела аорты,
- наличие внутрисердечных новообразований, тромбов или вегетаций,
- поражение или патология подвздошных и бедренных артерий;

#### 2) клинические:

- противопоказания к проведению общей анестезии,

- противопоказания и/или непереносимость антитромбоцитарных препаратов и/или антикоагулянтов,

- первичное тяжелое поражение митрального клапана, которое требует хирургического лечения,

- тяжелое поражение трикуспидального клапана,

- тяжелые поражения коронарных артерий, требующие реваскуляризации миокарда методом коронарного шунтирования,

- острый инфаркт миокарда в течение 1 мес до предполагаемого лечения,

- сердечная или дыхательная недостаточность, требующая инотропной поддержки и механической вентиляции легких,

- ожидаемая продолжительность жизни менее 12 мес из-за некардиальной сопутствующей патологии.

Стандартный объем клинико-инструментальных и лабораторных исследований включал в себя физикальное, инструментальное и лабораторное обследование. Инструментальное обследование состояло из рентгенографии грудной клетки, электрокардиографии в покое в 12 отведениях, эхокардиографии (ЭхоКГ), ультразвуковой доплерографии сосудов дуги аорты и артерий нижних конечностей, фиброэзофагогастроуденоскопии, коронарной ангиографии (при необходимости – выполнение реваскуляризации миокарда первым этапом). Диагноз стеноза аортального клапана у всех пациентов был установлен с помощью эхокардиографии.

Предоперационное лабораторно-инструментальное обследование включало общий и биохимический анализ крови. По стандартному протоколу измеряли систолическое и диастолическое артериальное давление, регистрировали электрокардиограмму в 12 стандартных отведениях, выполняли рентгенографию груд-

ной клетки, трансторакальную ЭхоКГ, чреспищеводную ЭхоКГ (ЧПЭхоКГ), мультиспиральную компьютерную томографию с аортографией с 3D-реконструкцией, селективную ангиографию коронарных артерий. Проводили оценку хирургического риска согласно шкалам риска EuroSCORE, EuroSCORE II и STS.

Трансторакальную ЭхоКГ выполняли по стандартному протоколу с определением основных объемных и линейных характеристик до и после операции. Несмотря на высокую информативность в определении состояния аортального клапана и других структур сердца, этот метод диагностики имеет ряд недостатков. Более точную ультразвуковую оценку состояния аортального клапана обеспечивает ЧПЭхоКГ. Многие факторы, лимитирующие получение трансторакального изображения достаточно высокого качества (ожирение, эмфизема легких, искусственная вентиляция легких, узкие межреберные промежутки и т. д.), при выполнении ЧПЭхоКГ нивелируются. Данное исследование выполнялось по умолчанию всем пациентам в интраоперационном периоде, а также всем больным с фибрилляцией предсердий на догоспитальном этапе для исключения тромбов в левом предсердии. Ценность интраоперационной ЧПЭхоКГ не вызывает сомнений: по ее данным у 1 пациента были выявлены признаки состоявшегося инфекционного эндокардита — вегетации на створках, что является противопоказанием для проведения транскатетерного протезирования аортального клапана, в связи с чем было решено воздержаться от оперативного вмешательства.

### Операция

Анестезиологические пособие заключалось в общей анестезии, установке центрального венозного катетера, мочевого катетера, зонда-электрода (трансъгулярным доступом) для временной стимуляции желудочков, мониторинге инвазивного артериального давления. Далее устанавливали датчик ЧПЭхоКГ. Под общей анестезией в треугольнике Скарпы выполняли доступ к одной из общих бедренных артерий. Далее пунктировали и катетеризировали правую лучевую артерию с целью проведения в восходящий отдел аорты диагностического катетера pigtail. Выполняли аортографию.

Через интродьюсер 18F в полость левого желудочка заводили мягкий проводник, кото-

рый затем через катетер заменяли на супержесткий проводник, предварительно смоделировав кончик проводника (для клапанов CoreValve). Для клапанов Lotus Edge использовали специально созданный проводник Safari. У определенной категории пациентов с площадью открытия клапана менее 0,6 см<sup>2</sup> и резко выраженным кальцинозом по супержесткому проводнику в позицию аортального клапана доставляли баллонный катетер, после чего проводили баллонную вальвулотомию на фоне высокочастотной электрокардиостимуляции. В момент раздувания баллона выполняли обязательную ангиографию корня аорты для контроля проходимости устьев коронарных артерий. Далее в позицию аортального клапана заводили собранный на системе доставки биопротез, после чего осуществляли его имплантацию под контролем аортографии и ЧПЭхоКГ. После удаления системы доставки проводили контрольную аортографию с оценкой окончательной позиции протеза, его запирающей функции, парапротезной регургитации и проходимости коронарных артерий. Выполняли контрольную оценку имплантированного клапана по данным ЧПЭхоКГ.

В послеоперационном периоде пациенты наблюдались в отделении кардиореанимации в течение 1 сут.

В госпитальном периоде оценивали технический успех и наличие осложнений. По истечении 30 сут определяли клинический статус и функцию протеза по данным ЭхоКГ. В дальнейшем рекомендовали выполнение ЭхоКГ не менее 1 раза в год.

### Результаты

Технический успех составил 91,7% (22 из 24 пациентов). У одного больного потребовалась имплантация клапана в клапан: при расправлении биопротеза CoreValve отмечено сцепление доставочного катетера и двух проксимальных петель каркаса клапана. Многочисленные попытки манипуляции с ручкой микрорегулировки не привели к высвобождению биопротеза из доставляющего катетера. Дальнейшие попытки привели к дислокации биопротеза в восходящий отдел аорты. С помощью баллонного катетера клапан смещен в восходящем отделе аорты между коронарными артериями и брахиоцефальным стволом. Принято решение об имплантации дополнительного аортального клапана по методике «клапан в клапан». По дан-



ным ЧПЭхоКГ после имплантации, 1 ст. аортальной регургитации, средний градиент давления 8 мм рт. ст.

У второй пациентки в связи с исходно существующим митральным стенозом, кальцинозом и неподвижностью задней створки митрального клапана при имплантации клапана в послеоперационном периоде возник острый митральный стеноз, потребовавший открытой операции. По данным интраоперационной ЧПЭхоКГ: механическое препятствие диастолического открытия 2/3 передней створки митрального клапана аортальным протезом с формированием функционального стеноза митрального клапана (с учетом выраженного кальциноза и неподвижности задней створки митрального клапана), максимальная скорость кровотока 2,5 м/с, градиент давления 27/14 мм рт. ст., площадь митрального отверстия 1,3 см<sup>2</sup>. В дальнейшем при динамическом наблюдении отмечалось прогрессирование нарушения гемодинамики в связи с остро развившимся функциональным митральным стенозом. Было принято решение о хирургическом лечении — операции репротезирования аортального клапана и ревизии митрального клапана в срочном порядке. Выполнены операция репротезирования аортального клапана (биологический протез Sorin Mitroflow 21) и ревизия митрального клапана. После удаления эндоваскулярного протеза в протезировании митрального клапана необходимости не было. Операция прошла без осложнений. По данным контрольной ЭхоКГ: гемодинамические параметры и функция протеза в аортальной позиции в пределах нормы.

Госпитальной летальности не отмечено. В 30-дневном и 1-летнем периодах наблюдения смертельных исходов также не зарегистрировано.

*В госпитальном периоде:*

— из осложнений, связанных с операцией, следует отметить 2 случая (8,3%) усугубления существующей митральной недостаточности (из 1—2 в 3 ст.), вероятно, связанного с повреждением хордального аппарата;

— в 1 случае (4,16%) возникла перфорация правого желудочка с клиникой тампонады, которая успешно купирована пункцией перикарда;

— острое нарушение мозгового кровообращения отмечено у 2 пациентов (8,3%) с полным восстановлением в послеоперационном периоде;

— имплантация постоянного электрокардиостимулятора выполнена у 2 больных (8,3%);

— у 1 пациента (4,16%) зарегистрирована парепротезная регургитация выше 2 ст., которая в госпитальном периоде уменьшилась до 2 ст. и не потребовала дополнительного вмешательства;

— в 1 случае (4,16%) наблюдалось кровотечение, потребовавшее гемотрансфузии;

— у 1 больного (4,16%) развилось инфекционное осложнение, связанное с местом доступа;

— нарушения проводимости сердца: полная блокада левой ножки пучка Гиса, сохранявшаяся в течение всего госпитального периода и не требовавшая имплантации электрокардиостимулятора отмечена у 8 пациентов (33,3%); инфаркт миокарда не зарегистрирован.

В госпитальном периоде также оценивали эффективность процедуры. Для оценки класса сердечной недостаточности всем больным проводили 6-минутный тест с ходьбой. Снижение класса сердечной недостаточности на два и более пункта отмечено у 16 пациентов (66,7%), у 2 больных (8,3%) он снизился на один пункт, в 4 случаях (16,7%) динамики не отмечено, у 2 пациентов (8,3%) оценка функционального статуса была невозможна в связи с развитием острого нарушения мозгового кровообращения. Однако в отдаленном периоде, после восстановления неврологического статуса, один больной отметил значительное улучшение, в то время как у второй пациентки, несмотря на нормальную функцию протеза, субъективных изменений не отмечалось в связи с выраженной хронической обструктивной болезнью легких.

Оценку отдаленных событий проводили через 1 мес и затем ежегодно после оперативного вмешательства. Данные собирали во время беседы по телефону. Регистрировали самооценку состояния здоровья, наличие госпитализаций, в том числе причины госпитализации: развитие инфаркта миокарда, инсульта, рестеноза аортального клапана или смерти. Среднее время наблюдения после операции составило  $1,6 \pm 0,8$  года.

В отдаленном периоде у 1 пациентки (4,16%) отмечено снижение толерантности к физической нагрузке, постепенно прогрессирующее нарастание одышки. При обследовании по данным ЭхоКГ выявлено увеличение градиента давления до 43 мм рт. ст. (при выписке 12 мм рт. ст.), выставлен диагноз тромбоза биопротеза. При этом больная принимала двойную антиагрегантную терапию. Была назначена антикоагулянтная терапия. Через 2 мес на фоне

антикоагулянтной терапии, строгого контроля МНО (целевые значения 2,5–3) функция протеза восстановлена полностью (градиент давления 15 мм рт. ст.), толерантность к физической нагрузке возросла, признаков тромбоза биопротеза не выявлено.

По данным 12-месячного периода наблюдения улучшение качества жизни, связанное с увеличением толерантности к физической нагрузке, отмечено у 19 (79,2%) пациентов.

### Обсуждение

Процедуре транскатетерного протезирования аортального клапана в рекомендациях присвоен I класс с уровнем доказательности В для пациентов, которые не являются подходящими кандидатами для открытой хирургии, класс IIa – для пациентов высокого риска [6]. Однако данная технология является технически сложной и требует от рентгенэндоваскулярного специалиста большого количества навыков. Кроме тщательной теоретической и практической подготовки безопасное внедрение методики требует близкого взаимодействия специалистов разных областей: кардиологов, кардиохирургов, анестезиологов-реаниматологов, специалистов функциональной диагностики, аритмологов. При этом заимствование опыта и знаний от экспертов играет важнейшую роль в освоении методики.

Метод ТИАК произвел революцию в лечении симптомного критического аортального стеноза. В течение последнего десятилетия в развитых западных странах частота применения данного метода лечения среди пациентов высокого хирургического риска и неоперабельных больных резко возросла. В настоящее время также проводятся крупные рандомизированные исследования по сравнению хирургического лечения с использованием ТИАК у больных среднего хирургического риска. В исследовании SURTAVI участвовали 1657 пациентов, из которых 863 была назначена ТИАК (в 724 случаях имплантирован клапан CoreValve, в 139 – Evolut R) и 794 – открытая операция. Смертность от любой причины (первичная конечная точка) в течение 24 мес в группе ТИАК составила 11,4% против 11,6% в группе хирургического вмешательства. Результаты исследования подтверждают уникальность метода ТИАК, показывая, что он ничем не уступает хирургическому лечению пациентов с тяжелым аортальным стенозом среднего хирургического риска [7].

Широкое распространение метода ТИАК во всем мире и в России обуславливает требование к учреждениям, которые только начинают внедрять его в практику, показывать соответствующие результаты. Иначе это может привести к дискредитации метода и прекращению его применения в клинике. Как показывает наш опыт, механизм прокторства помогает добиться желаемых результатов. Несмотря на тяжесть контингента больных как по клиническому состоянию, так и по поражению аортального клапана, нами были получены хорошие непосредственные и отдаленные результаты, вполне соответствующие мировым тенденциям. В таблице приведены данные нашего центра в сравнении с данными мирового опыта, полученными P. Genereux et al. в ходе метаанализа результатов 16 исследований [8].

При этом мы считаем, что период прокторского обучения должен быть достаточно продолжительным и включать не менее 25–30 процедур (а не 8–10, как считают некоторые производители клапанов), для того чтобы полностью отладить весь процесс отбора пациентов, выполнения вмешательства, лечения развившихся проблем и осложнений и курирования этих больных в послеоперационном периоде. Однако с появлением более простых и эффективных транскатетерных клапанных систем с меньшим диаметром доставляющей системы кривая обучения, скорее всего, будет короче.

**Частота развития осложнений после транскатетерной имплантации аортального клапана, %**

Осложнение	Мета-анализ P. Génèreux et al. [8]	РНЦХ
Госпитальная и 30-дневная летальность	7,8	0
Умеренная/тяжелая аортальная регургитация	6,7	4,2
Имплантация постоянного кардиостимулятора	13,9	8,3
Инвалидизирующий инсульт	3,2	0
Конверсия в хирургию	3,2	4,16
Инфаркт миокарда	1,1	0
Технический успех согласно VARC-2	92,1	91,7
Большие сосудистые осложнения	11,9	8,3

Необходимо также отметить, что у специалиста уже должен быть опыт самостоятельного выполнения чрескожного коронарного вмешательства, взаимодействия с устройствами большого диаметра — например, опыт эндопротезирования аорты, выполнения вальвулопластики.

### Заключение

Несмотря на небольшой объем нашего опыта, можно отметить, что процедура ТИАК является эффективным методом лечения у пациентов высокого хирургического риска и неоперабельных больных, а прокторские сессии и тщательный мониторинг всей кривой обучения на начальном этапе освоения методики позволяют достичь приемлемых результатов и снизить частоту развития наиболее распространенных перипроцедурных осложнений.

**Конфликт интересов.** Авторы заявляют об отсутствии конфликта интересов.

### Литература [References]

1. Cribier A. Commemorating the 15-year anniversary of TAVI: insights into the early stages of development, from concept to human application, and perspectives. *EuroIntervention*. 2017; 13 (1): 29–37. DOI: 10.4244/EIJV13I1A3
2. Алекаян Б.Г., Стаферов А.В., Григорьян А.М., Карапетян Н.Г. Рентгенэндоваскулярная диагностика и лечение заболеваний сердца и сосудов в Российской Федерации — 2017 год. *Эндоваскулярная хирургия*. 2018; 5 (2): 93–240. DOI: 10.24183/2409-4080-2018-5-2-93-240 [Alekyan B.G., Grigor'yan A.M., Staferov A.V., Karapetyan N.G. Endovascular diagnostics and treatment in the Russian Federation (2017). *Russian Journal of Endovascular Surgery*. 2018; 5 (2): 93–240 (in Russ.). DOI: 10.24183/2409-4080-2018-5-2-93-240]
3. Rodés-Cabau J., Dumont E., De LaRocheilière R., Doyle D., Lemieux J., Bergeron S. Feasibility and initial results of percutaneous aortic valve implantation including selection of the transfemoral or transapical approach in patients with severe aortic stenosis. *Am. J. Cardiol*. 2008; 102 (9): 1240–6. DOI: 10.1016/j.amjcard.2008.06.061
4. Moat N.E., Ludman P., de Belder M.A., Bridgewater B., Cunningham A.D., Young C.P. et al. Long-term outcomes after transcatheter aortic valve implantation in high-risk patients with severe aortic stenosis: the U.K. TAVI (United Kingdom Transcatheter Aortic Valve Implantation) Registry. *J. Am. Coll. Cardiol*. 2011; 58 (20): 2130–8. DOI: 10.1016/j.jacc.2011.08.050
5. Kappetein A.P., Head S.J., Généreux P., Piazza N., van Mieghem N.M., Blackstone E.H. et al. Updated standardized endpoint definitions for transcatheter aortic valve implantation: the Valve Academic Research Consortium-2 consensus document. *Eur. Heart J*. 2012; 33 (19): 2403–18. DOI: 10.1093/eurheartj/ehs255
6. Baumgartner H., Falk V., Bax J.J., De Bonis M., Hamm C., Holm P.J. et al. 2017 ESC/EACTS Guidelines for the management of valvular heart disease. *Eur. Heart J*. 2017; 38 (36): 2739–91. DOI: 10.1093/eurheartj/ehx391
7. Reardon M.J., Van Mieghem N.M., Popma J.J., Kleiman N.S., Søndergaard L., Mumtaz M. et al. Surgical or transcatheter aortic-valve replacement in intermediate-risk patients. *N. Engl. J. Med*. 2017; 376 (14): 1321–31. DOI: 10.1056/NEJMoa1700456
8. Généreux P., Head S., Van Mieghem N., Kodali S., Kirtane A., Xu K. et al. Clinical outcomes after transcatheter aortic valve replacement using valve academic research consortium definitions: a weighted meta-analysis of 3,519 patients from 16 studies. *J. Am. Coll. Cardiol*. 2012; 59 (25): 2317–26. DOI: 10.1016/j.jacc.2012.02.022

Поступила 05.09.2018

Принята к печати 17.09.2018

© Коллектив авторов, 2018

УДК 616.831-005.4-036.11:616-005.6-089.87

## МЕХАНИЧЕСКАЯ ТРОМБЭКСТРАКЦИЯ ПРИ ОСТРОМ ИШЕМИЧЕСКОМ ИНСУЛЬТЕ ЧЕРЕЗ РАДИАЛЬНЫЙ ДОСТУП

Хрипун А.В., Малеванный М.В., Куликовских Я.В.

Областной сосудистый центр ГБУ РО «Ростовская областная клиническая больница», ул. Благодатная, 170, г. Ростов-на-Дону, 344015, Российская Федерация

Хрипун Алексей Валерьевич, канд. мед. наук, зам. гл. врача, директор, orcid.org/0000-0002-2929-1142;

Малеванный Михаил Владимирович, канд. мед. наук, заведующий отделением рентгенохирургических методов диагностики и лечения № 2, orcid.org/0000-0002-4312-6581;

Куликовских Ярослав Владимирович, специалист по рентгенэндоваскулярной диагностике и лечению, orcid.org/0000-0002-9234-995X

**Цель.** Оценка технической возможности, эффективности и безопасности механической тромбэкстракции с применением стент-ретриверов при остром ишемическом инсульте через радиальный доступ.

**Материал и методы.** Проанализировано 7 случаев механической тромбэкстракции с помощью стент-ретриверов через радиальный доступ. Медиана возраста пациентов составила 59 (48–67) лет; лиц мужского пола было больше – 5 (71,4%). При госпитализации неврологический дефицит по NIHSS варьировал в диапазоне 14–20 баллов (медиана – 16 баллов). У 5 (71,4%) больных острое нарушение мозгового кровообращения локализовалось в системе передней циркуляции, у 2 (28,6%) – в вертебробазилярном бассейне.

**Результаты.** Успешно катетеризировать инсульт-зависимую артерию с последующим проведением и имплантацией стент-ретривера в целевом сегменте церебральной артерии через радиальный доступ удалось в 100% случаев. У всех 7 больных в результате интервенционного вмешательства был восстановлен кровоток TICI 2b/3. Медиана времени от момента развития симптоматики до восстановления церебральной перфузии составило 250 мин. За период наблюдения летальные исходы отсутствовали, регистрировалось достоверное снижение степени неврологического дефицита по NIHSS ( $p=0,017$ ). Через 90 сут доля функционально независимых пациентов с 2 баллами и меньше по модифицированной шкале Рэнкина составила 71,4%.

**Заключение.** Проведение механической тромбэкстракции при остром ишемическом инсульте через радиальный доступ технически возможно, эффективно и безопасно. Радиальный доступ представляет ценную альтернативу для пациентов с острым ишемическим инсультом, у которых проведение интервенционного вмешательства через бедренный доступ либо невозможно, либо сопряжено с существенным увеличением продолжительности вмешательства и/или высоким риском осложнений.

**Ключевые слова:** стент-ретривер; острый ишемический инсульт; радиальный доступ; тромбэкстракция.

**Для цитирования:** Хрипун А.В., Малеванный М.В., Куликовских Я.В. Механическая тромбэкстракция при остром ишемическом инсульте через радиальный доступ. *Эндоваскулярная хирургия*. 2018; 5 (3): 316–23. DOI: 10.24183/2409-4080-2018-5-3-316-323

**Для корреспонденции:** Малеванный Михаил Владимирович, E-mail: doctorm.m@yandex.ru

## TRANSRADIAL APPROACH FOR MECHANICAL THROMBECTOMY IN ACUTE ISCHEMIC STROKE

Khripun A.V., Malevanny M.V., Kulikovskikh Ya.V.

Regional Vascular Center, Rostov Regional Clinical Hospital, Rostov-on-Don, 344015, Russian Federation

Aleksey V. Khripun, Cand. Med. Sc., Deputy Chief Physician, Director, orcid.org/0000-0002-2929-1142;

Mikhail V. Malevanny, Cand. Med. Sc., Head of Department, orcid.org/0000-0002-4312-6581;

Yaroslav V. Kulikovskikh, Endovascular Surgeon, orcid.org/0000-0002-9234-995X

**Objective.** To assess the feasibility, efficacy and safety of mechanical thrombectomy using stent-retrievers in acute ischemic stroke through radial access.

**Material and methods.** We analyzed 7 cases of transradial approach for mechanical thrombectomy with stent-retrievers. The median age of the patients was 59 (48–67) years, 5 (71.4%) were males. At hospitalization, the neurologic deficit by NIHSS varied in the range of 14–20 points (median – 16 points). In 5 (71.4%) patients, the stroke was localized in the anterior circulation, in 2 (28.6%) – in the vertebrobasilar circulation.

**Results.** Successful catheterization of the stroke-dependent artery with implantation of the stent-retriever in the target cerebral artery via radial approach was possible in 100% of cases. The TICI 2b/3 blood flow was restored in all

patients. The median time from symptoms onset to reperfusion was 250 minutes. During the follow-up period, there were no lethal outcomes, a significant reduction in the neurologic deficit degree by NIHSS was recorded ( $p=0.017$ ). After 90 days, the proportion of functionally independent patients with 2 or less score according to the modified Rankin scale was 71.4%.

**Conclusion.** Mechanical thrombectomy via transradial approach using stent-retrievers in acute ischemic stroke is feasible, effective and safe. Transradial access is a valuable alternative for patients with acute ischemic stroke in whom intervention through femoral access is either impossible, or involves a significant lengthening of the intervention time and/or great risks of complications.

**Keywords:** stent-retriever; acute ischemic stroke; transradial access; thrombectomy.

**For citation:** Khripun A.V., Malevanny M.V., Kulikovskikh Ya.V. Transradial approach for mechanical thrombectomy in acute ischemic stroke. *Russian Journal of Endovascular Surgery*. 2018; 5 (3): 316–23. DOI: 10.24183/2409-4080-2018-5-3-316-323

**For correspondence:** Mikhail V. Malevanny, E-mail: doctorm.m@yandex.ru

**Conflict of interest.** The authors declare no conflict of interest.

Received July 26, 2018  
Accepted August 8, 2018

## Введение

Сегодня эндоваскулярная тромбэкстракция с помощью стент-ретриверов является эффективным методом лечения острых ишемических инсультов с классом рекомендаций I и уровнем доказательности A [1]. Хорошо известно, что результаты интервенционного лечения напрямую зависят от сроков восстановления перфузии головного мозга [2, 3]. Несмотря на постоянное совершенствование инструментария и рост опыта оператора, сложная анатомия сосудов и атеросклеротическое поражение аорты или подвздошных артерий могут стать причинами существенных задержек в удалении тромба/эмбола и открытии церебральной артерии при проведении вмешательства через бедренный доступ или вообще исключить возможность самой интервенции. Кроме того, необходимость выполнения системной тромболитической терапии всем пациентам, попадающим в терапевтическое окно и не имеющим к ней противопоказаний, даже несмотря на планируемое интервенционное вмешательство, делает трансфеморальный доступ потенциально опасным, особенно на фоне отсутствия контакта с больным, избыточного веса и/или пожилого возраста [1].

В качестве альтернативы бедренному доступу для нейроинтервенционных вмешательств в мировой литературе описаны радиальный, брахиальный, аксиллярный, а также прямая пункция сонной артерии [4–6].

Целью нашего исследования стала оценка технической возможности, эффективности и безопасности механической тромбэкстракции с применением стент-ретриверов при остром нарушении мозгового кровообращения (ОНМК) через радиальный доступ.

## Материал и методы

Проанализировано 7 случаев механической тромбэкстракции с помощью стент-ретриверов через радиальный доступ у пациентов с острым ишемическим инсультом, проходивших лечение в РОКБ г. Ростова-на-Дону в период 2015–2018 гг., что составило 10,14% от количества всех эндоваскулярных тромбэктомий за указанный срок. Медиана возраста больных составила 59 (48–67) лет, среди них было больше лиц мужского пола – 5 (71,4%). У всех пациентов в анамнезе отсутствовали транзиторные ишемические атаки и инсульты. При госпитализации неврологический дефицит по NIHSS варьировал в диапазоне 14–20 баллов (медиана – 16 баллов). У 5 (71,4%) больных ОНМК локализовалось в системе передней циркуляции, у 2 (28,6%) – в вертебробазиллярном бассейне. Клинические и демографические характеристики пациентов представлены в таблице 1.

Медиана времени от момента появления неврологической симптоматики до госпитализации в РОКБ составила 140 мин (70–190) мин. Системная тромболитическая терапия до интервенции проводилась в 100% случаев. Все больные поступали по скорой помощи, тромболитизис начинали в приемном отделении после получения результатов спиральной компьютерной томографии (СКТ) головного мозга. Медиана времени от момента развития неврологической симптоматики до начала системной тромболитической терапии составила 170 мин (100–240) мин.

Характеристика рентгенэндоваскулярных вмешательств приведена в таблице 2.

Все вмешательства проводились под местной анестезией. У 2 (28,6%) пациентов радиальный

Демографические и клинические характеристики пациентов (n=7)

Параметр	Значение
Возраст, лет	59 [48–67]
Мужской пол, n (%)	5 (71,4)
Неврологическая симптоматика по шкале NIHSS при госпитализации, баллов	16 [14–20]
Инсульт в анамнезе, n (%)	0 (0)
Инфаркт миокарда в анамнезе, n (%)	1 (14,3)
Фибрилляция предсердий, n (%)	3 (42,9)
Сахарный диабет, n (%)	4 (57,1)
Артериальная гипертензия, n (%)	6 (85,7)
Облитерирующий атеросклероз нижних конечностей, n (%)	3 (42,9)
Индекс массы тела 30 кг/м <sup>2</sup> и более, n (%)	5 (71,4)
Локализация ОНМК, n (%):	
каротидный бассейн	5 (71,4)
вертебробазилярный бассейн	2 (28,6)
Локализация ОНМК в каротидном бассейне, n (%):	
бассейн правой ВСА	3/5 (60)
бассейн левой ВСА	2/5 (40)
Оценка по ASPECTS, баллов	10 [9–10]

Примечание. ОНМК – острое нарушение мозгового кровообращения; ВСА – внутренняя сонная артерия.

Характеристика рентгенэндоваскулярных вмешательств

Параметр	Значение
Доступ, n (%):	
правая лучевая артерия	6 (85,7)
левая лучевая артерия	1 (14,3)
Локализация поражения, n (%):	
бифуркация внутренней сонной артерии	1 (14,3)
сегмент М1 средней мозговой артерии	4 (57,1)
базилярная артерия	2 (28,6)
Кровоток до интервенции, n (%):	
ТICI 0	6 (85,7)
ТICI 1	1 (14,3)
Использование баллонного проводникового катетера, n (%)	5 (71,4)
Применение катетера дистального доступа, n (%)	3 (42,9)
Аппликации стент-ретривера, n	1 [1–3]
Время от момента развития симптоматики до восстановления церебральной перфузии, мин	250 [130–330]

доступ применяли вследствие невозможности катетеризировать брахиоцефальные артерии через общую бедренную артерию из-за дуги аорты III типа. В 5 (71,4%) случаях радиальный доступ использовали ввиду системной тромболитической терапии и избыточной массы тела пациен-

тов и/или гемодинамически значимого поражения аортоподвздошного сегмента.

У 5 (71,4%) больных с локализацией ОНМК в каротидном бассейне с целью профилактики церебральной эмболии применяли баллонные проводниковые катетеры Cello (Ev3) 8F, кото-

рые проводили через радиальную артерию без использования интродьюсера следующим образом: после установки в лучевой артерии интродьюсера с помощью диагностического катетера максимально дистально в наружную сонную артерию заводили 0,035-дюймовый проводник Supra Core (Abbott Vascular) длиной 300 см, затем диагностический катетер и интродьюсер извлекали, а баллонный проводниковый катетер позиционировали в общей сонной артерии, далее 0,035-дюймовый проводник переводили из наружной во внутреннюю сонную артерию с последующей установкой баллонного проводникового катетера в шейном сегменте сонной артерии. У 2 (28,6%) пациентов с острым ишемическим инсультом в вертебробазилярном бассейне применяли гайд-интродьюсер с наружным диаметром 6F, который позиционировали в позвоночной артерии. В 3 (42,9%) случаях ввиду выраженной извитости внутренней сонной артерии для доступа в интракраниальный отдел использовали катетер дистального доступа Sofia 5F (Microvention). Механическую тромбэкстракцию выполняли с помощью стент-ретриверов Trevo XP ProVue (Stryker Neurovascular) в 57,1% случаев, Eric (Microvention) – в 42,9% процедур. Продолжительность вмешательства составила  $44,2 \pm 15,4$  мин.

В периоперационном периоде оценивали технический успех выполнения вмешательства через радиальный доступ, определяемый как успешное проведение инструментария к целевому сегменту инсульт-зависимой артерии с имплантацией стент-ретривера, а также частоту восстановления кровотока TICI 2b/3 после тромбэкстракции и осложнения. Клинические результаты анализировали по следующим критериям: неврологический статус по NIHSS при выписке и через 90 сут, функциональная независимость по модифицированной шкале Рэнкина через 90 сут, частота летальных исходов.

Использованы стандартные методы описательной статистики. Сравнительный анализ динамики показателей выполняли при помощи теста Уилкоксона. Достоверность различий между качественными признаками оценивали с использованием точного теста Фишера. Достоверными считали различия при значении  $p$  меньше 0,05. Статистическая обработка материала проведена с помощью программного пакета SPSS (версия 21.0).

## Результаты

Успешно катетеризировать инсульт-зависимую артерию с последующим проведением и имплантацией стент-ретривера в целевом сегменте церебральной артерии через радиальный доступ удалось в 100% случаев (технический успех). Ни у одного пациента с первичной радиальной стратегией не потребовалось проведения конверсии на альтернативный доступ. В ходе эндоваскулярного вмешательства случаев эмболии, диссекции и/или перфорации церебральных артерий зарегистрировано не было. У всех 7 (100%) больных в результате интервенционного вмешательства был восстановлен кровоток TICI 2b/3, из них кровоток TICI 3 зафиксирован в 71,4% случаев.

У 1 (14,3%) больного при плановом СКТ головного мозга через 24 ч была выявлена клинически асимптомная геморрагическая трансформация в зоне ишемического инсульта. При выписке места пункции лучевой артерии без особенностей, пульсация сохранена у всех 7 (100%) пациентов.

За период наблюдения летальные исходы отсутствовали.

Динамика неврологического статуса по шкале NIHSS отражена на рис. 1. За период наблюдения у больных регистрировалось достоверное снижение степени неврологического дефицита по NIHSS ( $p=0,017$ ).

Через 90 сут доля функционально независимых пациентов с показателем по модифициро-

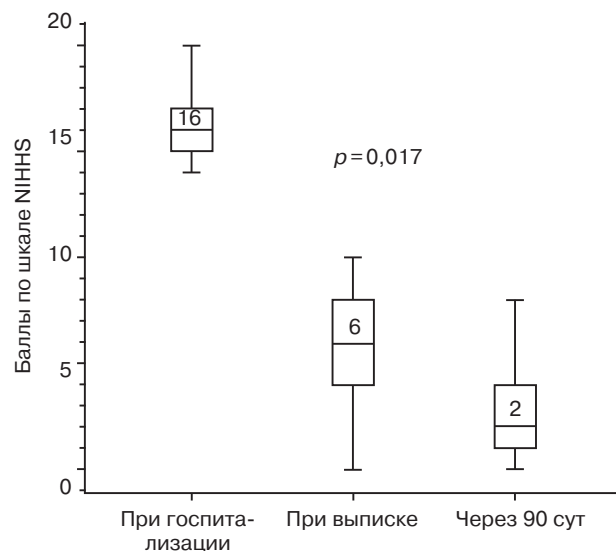


Рис. 1. Динамика неврологического статуса по шкале NIHSS в период наблюдения после эндоваскулярного вмешательства

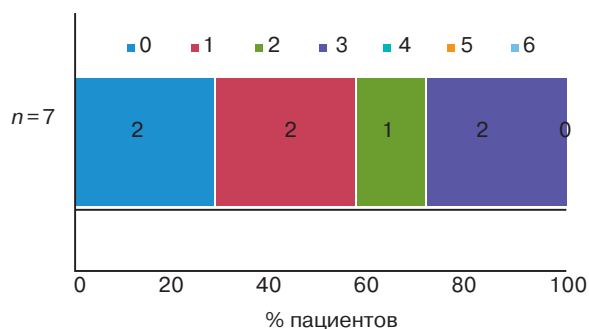


Рис. 2. Распределение пациентов по степени функциональной независимости по модифицированной шкале Рэнкина (2 балла и менее) через 90 сут после эндоваскулярного вмешательства

ванной шкале Рэнкина 2 балла и менее составила 71,4% (рис. 2).

#### Клиническое наблюдение

Пациент Ч., 48 лет, поступил в РОКБ по скорой помощи через 90 мин от момента развития острого нарушения мозгового кровообращения в вертебробазилярном бассейне. При госпитализации неврологический дефицит по NIHSS составил 20 баллов. После выполнения СКТ головного мозга в связи с отсутствием противопоказаний пациенту непосредственно в приемном отделении была начата системная тромболитическая терапия препаратом «Актилизе» (Boehringer Ingelheim). Ввиду грубого неврологического дефицита с уровнем сознания «оглушение II» и данных за окклюзию базиляр-

ной артерии по результатам СКТ-ангиографии больной напрямую был транспортирован из приемного отделения в рентгенооперационную для проведения экстренного интервенционного вмешательства.

Учитывая наличие у пациента ожирения II ст. и проводимую системную тромболитическую терапию (к моменту поступления в рентгенооперационную системно введено 40 мг «Актилизе»), принято решение о выполнении эндоваскулярного вмешательства через правый радиальный доступ. В сегменте V1 правой позвоночной артерии был позиционирован гайд-интродьюсер 6F. При проведении селективной ангиографии церебральных артерий подтвержден тромбоз базилярной артерии (рис. 3, а). Далее через микрокатетер TrevoPro 18 (Stryker Neurovascular) в зону тромбоза базилярной артерии заведен и имплантирован стент-ретривер Trevo XR ProVue (Stryker Neurovascular) размером 4×20 мм. После 1,5-минутной экспозиции под активной аспирацией проведено удаление стент-ретривера вместе с тромботическими массами из базилярной артерии с восстановлением кровотока TICI 3 (рис. 3, б; 4). Отмечен драматический регресс неврологической симптоматики на операционном столе – восстановление ясного сознания и речи, появление движений в конечностях. Время эндоваскулярного вмешательства составило 20 мин. Время от начала развития ОНМК до момента восстановления кровотока – 130 мин.

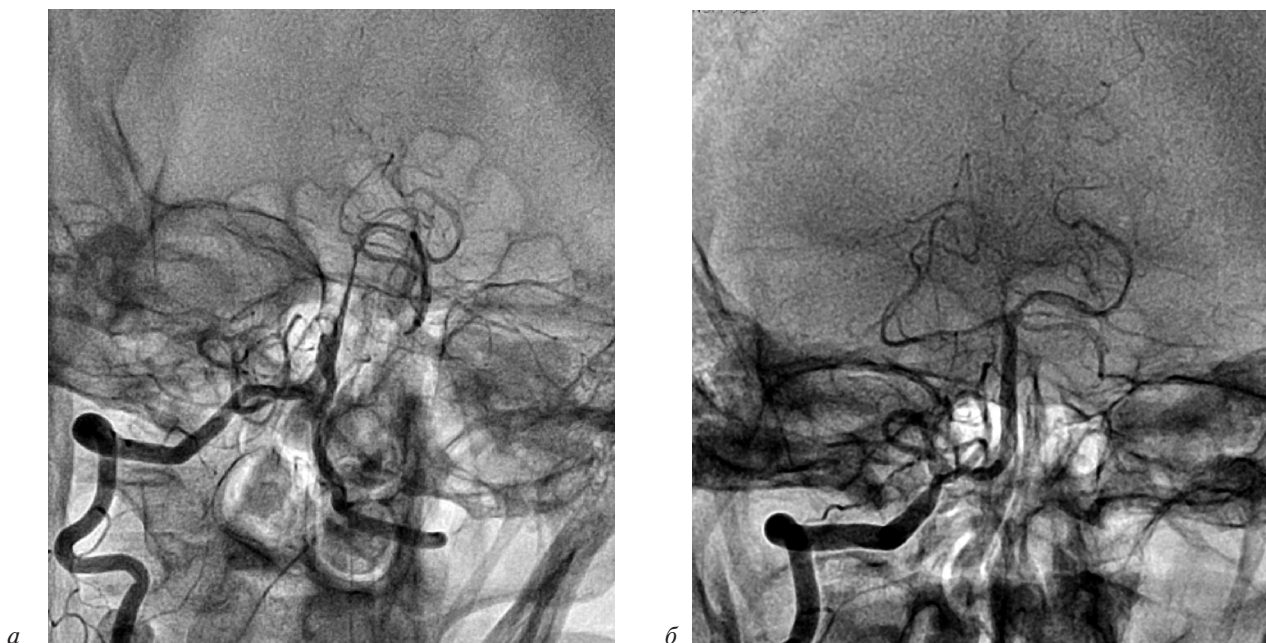

Рис. 3. Селективные ангиограммы правой позвоночной артерии: а – тромбоз базилярной артерии; б – результат механической тромбэкстракции



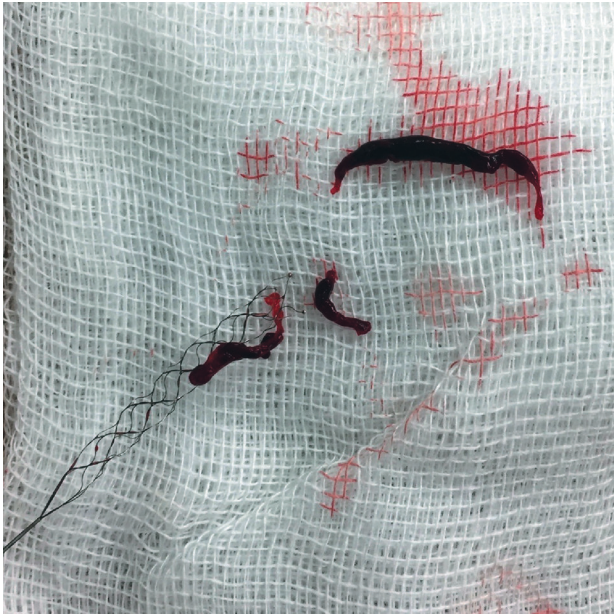


Рис. 4. Стент-ретривер с удаленными из базилярной артерии тромботическими массами

В динамике через 24 ч неврологическая симптоматика у больного отсутствовала (0 баллов по шкале NIHSS), СКТ головного мозга не показала геморрагических осложнений. Пациент был выписан без неврологического дефицита через 11 сут, степень функциональной независимости по шкале Рэнкина составляла 0 баллов.

Через 90 сут неврологический дефицит отсутствовал, степень функциональной независимости по шкале Рэнкина – 0 баллов.

### Обсуждение

В 2015 г. по результатам крупных многоцентровых рандомизированных исследований MR CLEAN, ESCAPE, SWIFT-PRIME, EXTEND-IA и REVASCAT в рекомендациях АНА/ASA, посвященных эндоваскулярным методикам лечения острых ишемических инсультов, механическая тромбэкстракция с применением стент-ретриверов получила класс рекомендаций I с уровнем доказательности A [7]. Во всех упомянутых исследованиях вмешательство осуществлялось через общую бедренную артерию, являющуюся стандартным доступом для нейроинтервенций.

Катетеризация инсульт-зависимой артерии через бедренный доступ может оказаться технически сложной и даже невозможной при выраженных извитости артерий и/или атеросклеротическом поражении бедренно-подвздошного сегмента, а также аорты, что нередко наблюда-

ется у пациентов с окклюзией крупной церебральной артерии, особенно пожилого возраста [8]. Трудности при катетеризации церебральных артерий могут также возникать при различных сосудистых аномалиях или редких анатомических вариантах [9]. Сложности доступа могут приводить к увеличению продолжительности процедуры и способствовать развитию других осложнений, что в свою очередь негативно влияет на клинические результаты. Кроме того, пациенты с более длительной ишемией головного мозга имеют более неблагоприятный исход интервенционного лечения, особенно в ситуации неуспешного вмешательства [2]. Так, в исследовании, проведенном M. Ribo et al., у 5% больных, которым предпринималось эндоваскулярное лечение через бедренный доступ, не удалось катетеризировать сонную артерию; данные пациенты имели более низкие показатели реканализации и плохой исход [10].

Важным фактором, который следует принимать во внимание, является необходимость проведения системной тромболитической терапии всем пациентам, попадающим в терапевтическое окно и не имеющим к ней противопоказаний, даже несмотря на планируемое интервенционное вмешательство [1]. Данное обстоятельство делает бедренный доступ потенциально опасным по геморрагическим осложнениям, особенно на фоне отсутствия контакта с больным, избыточного веса и/или пожилого возраста. Так, в крупных рандомизированных исследованиях, включая MR CLEAN, ESCAPE, SWIFT-PRIME, EXTEND-IA и REVASCAT, частота формирования гематомы в месте пункции бедренной артерии варьировала от 1,8% до 10,7% [11–17]. Схожая частота местных осложнений (1–8%) зафиксирована и в ряде нерандомизированных исследований [18–21]. К сожалению, отсутствуют данные о клинических исходах у данной подгруппы пациентов.

При завершении механической тромбэкстракции зачастую используются устройства для закрытия места пункции бедренной артерии [11–15]. Однако их применение не уменьшает частоту местных геморрагических осложнений и при этом сопряжено с рядом специфических рисков, а также делает процедуру еще более дорогостоящей [22].

Радиальный доступ был описан в 1980-х гг. при проведении коронарографии [23]. Позже пункция лучевой артерии стала успешно применяться при диагностических и лечебных нейро-

интервенционных вмешательствах [24]. В последних исследованиях радиальный доступ продемонстрировал преимущества перед бедренным при остром коронарном синдроме [25]. Так, в крупном рандомизированном исследовании MATRIX среди пациентов с острым коронарным синдромом применение радиального доступа характеризовалось сокращением частоты больших кровотечений на 33%, что способствовало снижению летальности на 28% по сравнению с бедренным доступом [25].

В нашей серии клинических наблюдений первым 2 (28,6%) пациентам процедуру традиционно начинали через бедренный доступ с последующей конверсией на лучевой ввиду невозможности катетеризации и/или проведения инструментария к целевой артерии. У следующих 5 (71,4%) больных радиальная артерия стала доступом первого выбора из-за избыточной массы тела и/или окклюзирующего поражения аортоподвздошного сегмента на фоне проводимой системной тромболитической терапии. Во всех случаях вмешательство через радиальный доступ было эффективным и не характеризовалось местными осложнениями. Важно отметить удобство, а также потенциальное нивелирование риска эмболии системы передней циркуляции при проведении интервенции через правую лучевую и ипсилатеральную позвоночную артерии у пациентов с острым ишемическим инсультом в вертебробазилярном бассейне.

Выполнение эндоваскулярного вмешательства через лучевую артерию в нашем исследовании не ограничивало возможности применения необходимого инструментария. Так, у всех больных с острым ишемическим инсультом в каротидном бассейне успешно использовались баллонные проводниковые катетеры диаметром 8F, проводимые без интродьюсера.

Полученные в нашей серии клинических наблюдений результаты были сопоставимы с исходами лечения 62 пациентов с острым ишемическим инсультом, которым за исследуемый период выполнили механическую тромбэкстракцию исключительно через бедренный доступ. Так, кровоток TICI 2b/3 при завершении интервенции составил 100% при лучевом доступе против 91,9% при бедренном ( $p = 1,0$ ), доля функционально независимых пациентов (2 балла и менее по модифицированной шкале Рэнкина) составила 71,4% и 69,4% для лучевого и бедренного доступов соответственно ( $p = 1,0$ ).

Важно заметить, что эндоваскулярная тромбэкстракция при остром ишемическом инсульте через радиальный доступ должна выполняться в катетеризационных лабораториях с большим опытом лучевого доступа, поскольку только в такой ситуации он имеет свои преимущества перед бедренным по частоте кровотечений и общей летальности [26].

## Заключение

Наше исследование демонстрирует, что проведение механической тромбэкстракции при остром ишемическом инсульте через радиальный доступ технически возможно, эффективно и безопасно. Радиальный доступ представляет ценную альтернативу для пациентов с острым ишемическим инсультом, у которых проведение интервенционного вмешательства через бедренный доступ либо невозможно, либо сопряжено с существенным увеличением продолжительности вмешательства и/или высоким риском осложнений. Анатомические особенности отхождения позвоночных артерий делают привлекательным радиальный доступ при локализации поражения в вертебробазилярном бассейне.

**Конфликт интересов.** Авторы заявляют об отсутствии конфликта интересов.

## Литература/References

1. Powers W.J., Rabinstein A.A., Ackerson T., Adeoye O.M., Bambakidis N.C., Becker K. et al. 2018 guidelines for the early management of patients with acute ischemic stroke: a guideline for healthcare professionals from the American Heart Association/American Stroke Association. *Stroke*. 2018; 49 (3): e46–110. DOI: 10.1161/STR.0000000000000158
2. Rha J.H., Saver J.L. The impact of recanalization on ischemic stroke outcome: a meta-analysis. *Stroke*. 2007; 38 (3): 967–73. DOI: 10.1161/01.STR.0000258112.14918.24
3. Khatri P., Yeatts S.D., Mazighi M., Broderick J.P., Liebeskind D.S., Demchuk A.M. et al. Time to angiographic reperfusion and clinical outcome after acute ischaemic stroke: an analysis of data from the Interventional Management of Stroke (IMS III) phase 3 trial. *Lancet Neurol*. 2014; 13 (6): 567–74. DOI: 10.1016/S1474-4422(14)70066-3
4. Mendiz O.A., Sampaolesi A.H., Londero H.F., Fava C.M., Lev G.A., Valdivieso L.R. Initial experience with transradial access for carotid artery stenting. *Vasc. Endovasc. Surg.* 2011; 45 (6): 499–503. DOI: 10.1177/1538574411405547
5. Jadhav A.P., Ribo M., Grandhi R., Linares G., Aghaebrahim A., Jovin T.G., Jankowitz B.T. Transcervical access in acute ischemic stroke. *J. Neurointerv. Surg.* 2014; 6 (9): 652–7. DOI: 10.1136/neurintsurg-2013-010971
6. Wu C.J., Cheng C.I., Hung W.C., Fang C.Y., Yang C.H., Chen C.J. et al. Feasibility and safety of transbrachial approach for patients with severe carotid artery stenosis undergoing stenting. *Catheter. Cardiovasc. Interv.* 2006; 67 (6): 967–71. DOI: 10.1002/ccd.20738
7. Powers W.J., Derdeyn C.P., Biller J., Coffey C.S., Hoh B.L., Jauch E.C. et al. 2015 American Heart Association/American Stroke Association focused update of the 2013 guidelines for the early management of patients with acute ischemic stroke

- regarding endovascular treatment: a guideline for healthcare professionals from the American Heart Association/American Stroke Association. *Stroke*. 2015; 46 (10): 3020–35. DOI: 10.1161/STR.0000000000000074
8. Chandra R.V., Leslie-Mazwi T.M., Mehta B.P., Yoo A.J., Simonsen C.Z. Clinical outcome after intra-arterial stroke therapy in the very elderly: why is it so heterogeneous? *Front. Neurol.* 2014; 5: 60. DOI: 10.3389/fneur.2014.00060
  9. Burzotta F., Nerla R., Pirozzolo G., Aurigemma C., Niccoli G., Leone A.M. et al. Clinical and procedural impact of aortic arch anatomic variants in carotid stenting procedures. *Catheter. Cardiovasc. Interv.* 2015; 86 (3): 480–9. DOI: 10.1002/ccd.25947
  10. Ribo M., Flores A., Rubiera M., Pagola J., Mendonca N., Rodriguez-Luna D. et al. Difficult catheter access to the occluded vessel during endovascular treatment of acute ischemic stroke is associated with worse clinical outcome. *J. Neurointerv. Surg.* 2013; 5 (Suppl. 1): i70–3. DOI: 10.1136/neurintsurg-2012-010438
  11. Berkhemer O.A., Fransen P.S., Beumer D., van den Berg L.A., Lingsma H.F., Yoo A.J. et al. A randomized trial of intraarterial treatment for acute ischemic stroke. *N. Engl. J. Med.* 2015; 372 (1): 11–20. DOI: 10.1056/NEJMoa1411587
  12. Goyal M., Demchuk A.M., Menon B.K., Eesa M., Rempel J.L., Thornton J. et al. Randomized assessment of rapid endovascular treatment of ischemic stroke. *N. Engl. J. Med.* 2015; 372 (11): 1019–30. DOI: 10.1056/NEJMoa1414905
  13. Campbell B.C., Mitchell P.J., Kleinig T.J., Dewey H.M., Churilov L., Yassi N. et al. Endovascular therapy for ischemic stroke with perfusion-imaging selection. *N. Engl. J. Med.* 2015; 372 (11): 1009–18. DOI: 10.1056/NEJMoa1414792
  14. Saver J.S., Goyal M., Bonafe A., Diener H.C., Levy E.I., Pereira V.M. et al. Stent-retriever thrombectomy after intravenous t-PA vs. t-PA alone in stroke. *N. Engl. J. Med.* 2015; 372 (24): 2285–95. DOI: 10.1056/NEJMoa1415061
  15. Jovin T.G., Chamorro A., Cobo E., de Miquel M.A., Molina C.A., Rovira A. et al. Thrombectomy within 8 hours after symptom onset in ischemic stroke. *N. Engl. J. Med.* 2015; 372 (24): 2296–306. DOI: 10.1056/NEJMoa1503780
  16. Bracard S., Ducrocq X., Mas J.L., Soudant M., Oppenheim C., Moulin T., Guillemin F. Mechanical thrombectomy after intravenous alteplase versus alteplase alone after stroke (THRACE): a randomised controlled trial. *Lancet Neurol.* 2016; 15 (11): 1138–47. DOI: 10.1016/S1474-4422(16)30177-6
  17. Muir K.W., Ford G.A., Messow C.M., Ford I., Murray A., Clifton A. et al. Endovascular therapy for acute ischaemic stroke: the Pragmatic Ischaemic Stroke Thrombectomy Evaluation (PISTE) randomised, controlled trial. *J. Neurol. Neurosurg. Psychiatry.* 2017; 88 (1): 38–44. DOI: 10.1136/jnnp-2016-314117
  18. Nikoubashman O., Jungbluth M., Schürmann K., Müller M., Falkenburger B., Tauber S.C. et al. Neurothrombectomy in acute ischaemic stroke: a prospective single-centre study and comparison with randomized controlled trials. *Eur. J. Neurol.* 2016; 23 (4): 807–16. DOI: 10.1111/ene.12944
  19. Series W., Gattringer T., Mutzenbach S., Seyfang L., Trenkler J., Killer-Oberpfalzer M. et al. Endovascular stroke therapy in Austria: a nationwide 1-year experience. *Eur. J. Neurol.* 2016; 23 (5): 906–11. DOI: 10.1111/ene.12958
  20. McCusker M.W., Robinson S., Looby S., Power S., Ti J.P., Grech R. et al. Endovascular treatment for acute ischaemic stroke with large vessel occlusion: the experience of a regional stroke service. *Clin. Radiol.* 2015; 70 (12): 1408–13. DOI: 10.1136/neurintsurg-2016-012727
  21. Alonso de Leciñana M., Martínez-Sánchez P., García-Pastor A., Kawiorski M.M., Calleja P., Sanz-Cuesta B.E. et al. Mechanical thrombectomy in patients with medical contraindications for intravenous thrombolysis: a prospective observational study. *J. Neurointerv. Surg.* 2017; 9 (11): 1041–6. DOI: 10.1136/neurintsurg-2016-012727
  22. Cox T., Blair L., Huntington C., Lincourt A., Sing R., Heniford B.T. et al. Systematic review of randomized controlled trials comparing manual compression to vascular closure devices for diagnostic and therapeutic arterial procedures. *Surg. Technol. Int.* 2015; 27: 32–44.
  23. Campeau L. Percutaneous radial artery approach for coronary angiography. *Cathet. Cardiovasc. Diagn.* 1989; 16 (1): 3–7. DOI: 10.1002/ccd.1810160103
  24. Kim J.H., Park Y.S., Chung C.G., Park K.S., Chung D.J., Kim H.J. Feasibility and utility of transradial cerebral angiography: experience during the learning period. *Korean J. Radiol.* 2006; 7 (1): 7–13. DOI: 10.3348/kjr.2006.7.1.7
  25. Valgimigli M., Gagnor A., Calabró P., Frigoli E., Leonardi S., Zaro T. et al. Radial versus femoral access in patients with acute coronary syndromes undergoing invasive management: a randomized multicentre trial. *Lancet.* 2015; 385 (9986): 2465–76. DOI: 10.1016/S0140-6736(15)60292-6
  26. Jolly S.S., Cairns J., Yusuf S., Niemela K., Steg P.G., Worthley M. et al. Procedural volume and outcomes with radial or femoral access for coronary angiography and intervention. *J. Am. Coll. Cardiol.* 2014; 63 (10): 954–63. DOI: 10.1016/j.jacc.2013.10.052

Поступила 26.07.2018  
Принята к печати 08.08.2018

© Коллектив авторов, 2018

УДК 616.132.2-089.819.843

## ОТДАЛЕННЫЕ РЕЗУЛЬТАТЫ ЧРЕСКОЖНЫХ КОРОНАРНЫХ ВМЕШАТЕЛЬСТВ У ПАЦИЕНТОВ С МНОГОСОСУДИСТЫМ ПОРАЖЕНИЕМ С ВОВЛЕЧЕНИЕМ СТВОЛА ЛЕВОЙ КОРОНАРНОЙ АРТЕРИИ ПРИ ИСПОЛЬЗОВАНИИ СТЕНТОВ С ЛЕКАРСТВЕННЫМ ПОКРЫТИЕМ ЭВЕРОЛИМУС

*Абугов С.А., Саакян Ю.М., Пурецкий М.В., Поляков Р.С., Пиркова А.А., Марданян Г.В., Турундаева А.Н., Кудринский А.В., Вартанян Э.Л.*

ФГБНУ «Российский научный центр хирургии имени академика Б.В. Петровского», Абрикосовский пер., 2, Москва, 119991, Российская Федерация

Абугов Сергей Александрович, доктор мед. наук, профессор, руководитель отдела рентгенохирургии и аритмологии;

Саакян Юрий Мамиконович, доктор мед. наук, профессор, заведующий отделением рентгенохирургических методов диагностики и лечения;

Пурецкий Михаил Владимирович, доктор мед. наук, профессор, гл. науч. сотр.;

Поляков Роман Сергеевич, канд. мед. наук, вед. науч. сотр.;

Пиркова Александра Александровна, канд. мед. наук, ст. науч. сотр.;

Марданян Гайк Ваникович, канд. мед. наук, ст. науч. сотр.;

Турундаева Анастасия Николаевна, кардиолог;

Кудринский Алексей Викторович, аспирант;

Вартанян Эрик Левонич, клинический ординатор

**Цель.** Оценка клинической эффективности и безопасности чрескожных коронарных вмешательств (ЧКВ) у пациентов с многососудистым поражением коронарных артерий с вовлечением ствола левой коронарной артерии (ЛКА) при использовании новейших поколений стентов с лекарственным покрытием эверолимус.

**Материал и методы.** В исследование были включены 158 пациентов со стабильной стенокардией напряжения III–IV функционального класса, поражением ствола ЛКА и показателем по SYNTAX Score не более 32 баллов, которым в период с 2010 г. по 2017 г. в РНЦХ им. акад. Б.В. Петровского выполнялись ЧКВ. В отдаленном периоде наблюдения оценивали клиническую эффективность и безопасность процедуры. Средний период наблюдения составил  $49 \pm 21,6$  мес.

**Результаты.** Для оценки клинической эффективности рассматривали частоту повторных реваскуляризаций целевого поражения. Безопасность определяли исходя из частоты летальных исходов, развития нефатальных инфарктов миокарда и острых нарушений мозгового кровообращения (ОНМК). Первичной конечной точкой являлись большие неблагоприятные клинические события (комбинированный показатель летальных исходов, нефатальных инфарктов миокарда, ОНМК и повторных реваскуляризаций), которые были отмечены у 21 пациента (13,3%). Повторные реваскуляризации были выполнены 11 (6,9%) больным (2 коронарных шунтирования и 9 ЧКВ). Летальный исход зарегистрирован в 4 (2,5%) случаях, нефатальный инфаркт миокарда – у 4 (2,5%) пациентов, ОНМК – у 2 (1,3%) больных.

**Заключение.** У пациентов с ишемической болезнью сердца и многососудистым поражением коронарного русла с вовлечением незащищенного ствола ЛКА ЧКВ с использованием новейших поколений стентов с лекарственным покрытием эверолимус обеспечивает высокую клиническую эффективность и безопасность в отдаленном периоде.

**Ключевые слова:** многососудистое поражение коронарных артерий; чрескожные коронарные вмешательства; стенты с лекарственным покрытием; эверолимус.

**Для цитирования:** Абугов С.А., Саакян Ю.М., Пурецкий М.В., Поляков Р.С., Пиркова А.А., Марданян Г.В., Турундаева А.Н., Кудринский А.В., Вартанян Э.Л. Отдаленные результаты чрескожных коронарных вмешательств у пациентов с многососудистым поражением с вовлечением ствола левой коронарной артерии при использовании стентов с лекарственным покрытием эверолимус. *Эндovasкулярная хирургия*. 2018; 5 (3): 324–9. DOI: 10.24183/2409-4080-2018-5-3-324-329

**Для корреспонденции:** Кудринский Алексей Викторович, E-mail: haikrurg@gmail.com

## LONG-TERM RESULTS OF PERCUTANEOUS CORONARY INTERVENTION IN PATIENTS WITH LEFT MAIN AND MULTIVESSEL LESIONS USING EVEROLIMUS-ELUTING STENTS

*Abugov S.A., Saakyan Yu.M., Puretskiy M.V., Polyakov R.S., Mardanyan G.V., Pirkova A.A., Turundaeva A.N., Kudrinskiy A.V., Vartanyan E.L.*

Petrovskiy Russian Research Center of Surgery, Moscow, 119991, Russian Federation

Sergey A. Abugov, Dr. Med. Sc., Professor, Head of Department;  
Yuriy M. Saakyan, Dr. Med. Sc., Professor, Head of Department;  
Mikhail V. Pureskiy, Dr. Med. Sc., Professor, Chief Researcher;  
Roman S. Polyakov, Cand. Med. Sc., Leading Researcher;  
Gayk V. Mardanyan, Cand. Med. Sc., Senior Researcher;  
Aleksandra A. Pirkova, Cand. Med. Sc., Senior Researcher;  
Anastasiya N. Turundaeva, Cardiologist;  
Aleksey V. Kudrinskiy, Postgraduate;  
Erik L. Vartanyan, Resident Physician

**Objective.** Evaluation of clinical efficacy and safety of percutaneous coronary interventions (PCI) in patients with left main artery and multivessel lesions when using the latest generations of everolimus-eluting stents.

**Material and methods.** The study included 158 patients with stable 3–4 Class angina pectoris, left main artery lesions, and SYNTAX Score  $\leq 32$ , who underwent PCI from 2010 to 2017 in Petrovskiy Russian Research Center of Surgery. In the long-term follow-up, the clinical efficacy and safety of the procedure were assessed. The mean follow-up was  $49 \pm 21.6$  months.

**Results.** To evaluate clinical efficacy the frequency of repeated revascularization of the target lesion was considered. Safety was determined based on the frequency of deaths, nonfatal myocardial infarction and acute cerebral circulation disorders (ACCD). The primary end point was major adverse cardiovascular and cerebrovascular events (composite indicator of deaths, nonfatal myocardial infarction, ACCD and repeat revascularization) which were noted in 21 patients (13,3%). Repeated revascularization was performed in 11 (6.9%) patients (2 coronary artery bypass graftings and 9 PCI). Fatal outcome was registered in 4 (2.5%) cases, nonfatal myocardial infarction – in 4 (2.5%) patients, ACCD – in 2 (1.3%) patients.

**Conclusion.** In patients with coronary heart disease and left main artery and multivessel lesions PCI using the latest generations of everolimus-eluting stents provides high clinical efficacy and safety in long-term follow-up.

**Keywords:** multivessel coronary artery lesions; percutaneous coronary intervention; drug-eluting stents; everolimus.

**For citation:** Abugov S.A., Saakyan Yu.M., Pureskiy M.V., Polyakov R.S., Mardanyan G.V., Pirkova A.A., Turundaeva A.N., Kudrinskiy A.V., Vartanyan E.L. Long-term results of percutaneous coronary intervention in patients with left main and multivessel lesions using everolimus-eluting stents. *Russian Journal of Endovascular Surgery*. 2018; 5 (3): 324–9. DOI: 10.24183/2409-4080-2018-5-3-324-329

**For correspondence:** Aleksey V. Kudrinskiy, E-mail: haikrurg@gmail.com

**Conflict of interest.** The authors declare no conflict of interest.

**Acknowledgements.** The authors are grateful to the administration and all the staff of Petrovskiy Center for their help and support.

Received August 20, 2018  
Accepted September 6, 2018

## Введение

Ишемическая болезнь сердца в настоящее время является ведущей причиной смерти, и предполагается, что ситуация не изменится в ближайшие 20 лет [1]. Операция коронарного шунтирования (КШ) и чрескожное коронарное вмешательство (ЧКВ) – хорошо изученные и эффективные методики реваскуляризации миокарда.

Внедрение в практику стентов с лекарственным покрытием привело к увеличению количества ЧКВ, в том числе у пациентов с многососудистым поражением с вовлечением ствола левой коронарной артерии (ЛКА) [2].

Исследования, посвященные эффективности и безопасности ЧКВ с применением стентов первого поколения в сравнении с КШ, продемонстрировали преимущество КШ по показателю неблагоприятных клинических событий, в основном за счет количества повторных реваскуляризаций [3–5]. В современных руководствах предпочтительным методом реваскуляризации миокарда у больных с многососудистым пораже-

нием с вовлечением ствола ЛКА считается операция коронарного шунтирования [6, 7]. Однако данные рекомендации основываются на исследовании SYNTAX, которое было проведено почти 10 лет назад с использованием не самого оптимального стента с лекарственным покрытием паклитаксел (Taxus). Стенты с лекарственным покрытием более поздних поколений существенно улучшили результаты ЧКВ, показав более высокий профиль эффективности и безопасности, в том числе при поражении ствола ЛКА [8, 9]. Таким образом, возникает вопрос, возможно ли сократить разрыв между результатами двух методик реваскуляризации, применяя новейшие поколения стентов с лекарственным покрытием у больных с поражением ствола ЛКА и показателем по SYNTAX Score не более 32 баллов.

Целью данного исследования является изучение отдаленных результатов ЧКВ у пациентов с многососудистым поражением коронарных артерий с вовлечением ствола ЛКА и показателем по SYNTAX Score не более 32 баллов при использовании стентов с лекарственным покрытием эверолимус.

## Материал и методы

Проведен ретроспективный анализ данных 158 пациентов со стабильной стенокардией и многососудистым поражением с вовлечением ствола ЛКА, которым в период с 2010 г. по 2017 г. в РНЦХ им. Б.В. Петровского были выполнены ЧКВ с применением стентов с лекарственным покрытием эверолимус (Promus Element/Plus – 45, Promus Premier – 47, Synergy – 66). Клинико-анатомическая характеристика пациентов представлена в таблице.

### Критерии включения:

- стабильная стенокардия напряжения с доказанной ишемией миокарда;
- многососудистое поражение коронарных артерий с вовлечением ствола ЛКА;
- показатель по SYNTAX Score не более 32 баллов;
- техническая возможность и анатомически благоприятная анатомия для выполнения ЧКВ ствола ЛКА и других бассейнов.

### Критерии исключения:

- острый коронарный синдром;
- предыдущие реваскуляризации в анамнезе;
- невозможность приема двойной антиагрегантной терапии.

Показатель по SYNTAX Score рассчитывали в коронарных артериях диаметром от 1,5 мм включительно при диаметре стеноза 50% и более. Алгоритм расчета значения хорошо известен, калькулятор доступен в Интернете<sup>1</sup>.

*Эффективность* ЧКВ оценивали исходя из частоты повторных реваскуляризаций целевого поражения.

*Безопасность* ЧКВ определяли по частоте летальных исходов, развития нефатального инфаркта миокарда и острого нарушения мозгового кровообращения (ОНМК). Конечная точка исследования – частота возникновения неблагоприятных клинических событий (НКС), комбинированный показатель эффективности и безопасности.

Статистический анализ проводили с использованием программы MedCalc. Свободу от событий оценивали с помощью построения кривой выживаемости по методу Каплана–Мейера.

В госпитальном периоде во всех случаях достигнут непосредственный клинический и ангиографический успех вмешательства. Перипроцедуральных инфарктов миокарда, летальных исходов и ОНМК не зарегистрировано. Однако 13 (8,2%) больным ЧКВ выполняли поэтапно в связи с контрастной нагрузкой при проведении реканализации хронических окклюзий. При выполнении ЧКВ стремились достигнуть функционально адекватной реваскуляризации во всех ишемизированных бассейнах. Под функционально адекватной реваскуляризацией понимали отсутствие гемодинамически выраженных стенозов (более 70% в диаметре) во всех артериях диаметром 2,5 мм и более. При бифуркационном стентировании ствола ЛКА во всех случаях проводили постди-

### Клинико-анатомические характеристики пациентов

Параметр	Значение
Возраст, лет	62,3 ± 10,5
Фракция выброса левого желудочка, %	52,4 ± 6,5
Скорость клубочковой фильтрации, мл/мин	60,2 ± 19,4
Сахарный диабет, %	18,9
Гипертония, %	100
Индекс массы тела, кг/м <sup>2</sup>	26,9 ± 6,5
Показатель по SYNTAX Score, баллов	23,7 ± 3,1
Бифуркационное поражение ствола левой коронарной артерии, %	76,6
Среднее количество стентов, <i>n</i>	3,1 ± 0,5
Средняя длина стентов, мм	77,5 ± 13,4
Средний диаметр стентов, мм	2,89 ± 0,39
Бифуркационное ЧКВ с использованием двух стентов, %	27,8
Хронические тотальные окклюзии, %	22,1

<sup>1</sup> www.syntaxscore.com

латацию баллонными катетерами высокого давления и финальную kissing-дилатацию.

Перед ЧКВ все пациенты получили стандартную нагрузочную дозу клопидогрела и аспирина, в дальнейшем двойная антиагрегантная терапия проводилась по следующей схеме: двойная доза клопидогрела (150 мг) в течение 1 мес, далее 11 мес по 75 мг, 100 мг аспирина ежедневно постоянно.

Результаты проведенного вмешательства оценивали ежегодно посредством телефонного опроса, при личной консультации или повторной госпитализации. Средний период наблюдения составил  $49 \pm 21,6$  мес, минимальный – 12 мес, максимальный – 96 мес. На момент публикации ввиду отсутствия обратной связи в разные сроки из исследования выбыли 13 пациентов.

### Результаты

По данным проведенного анализа, летальный исход был зарегистрирован в 4 (2,5%) случаях. У одного пациента причиной смерти стало онкологическое заболевание через 10 мес после проведенного ЧКВ, смерть другого больного наступила через 30 мес при открытом оперативном вмешательстве в связи с клапанной патологией, причины смерти еще двоих пациентов через 20 и 46 мес после ЧКВ неизвестны.

Развитие нефатального инфаркта миокарда зарегистрировано у 4 (2,5%) больных. Трем пациентам выполняли повторную реваскуляризацию, 1 больному назначена медикаментозная терапия.

Эпизоды ОНМК выявлены у 2 (1,3%) пациентов. Необходимо отметить, что данные случаи относятся к отдаленному периоду (через 36

и 48 мес после ЧКВ) и произошли у больных с сопутствующей фибрилляцией предсердий.

Таким образом, суммарный показатель НКС (смерть, нефатальный инфаркт миокарда, ОНМК) в отдаленном периоде достиг 10 (6,33%) случаев, а свобода от летального исхода, инфаркта миокарда, ОНМК согласно кривой Каплана–Мейера составила  $90,5 \pm 1,67\%$ ; 95% ДИ 87,1–93,7 (рис. 1).

Для оценки эффективности ЧКВ рассматривали частоту проведения клинически показанной повторной реваскуляризации, которая была выполнена 11 (6,96%) пациентам: в 2 случаях – методом КШ, в 9 случаях – методом ЧКВ. В течение 1-го года наблюдения повторной реваскуляризации подвергся 1 больной (на 12-м месяце наблюдения) в связи с развитием рестеноза в устье огибающей артерии (после бифуркационного стентирования ствола ЛКА одним стентом). Показатель эффективности, то есть свободы от повторных реваскуляризаций, согласно кривой Каплана–Мейера составил  $90,1 \pm 1,67\%$ ; 95% ДИ 86,7–93,4 (рис. 2).

Конечная точка исследования отмечена у 21 (13,3%) пациента, свобода от НКС согласно кривой Каплана–Мейера составила  $85 \pm 2,19\%$ ; 95% ДИ 80,7–89,3 (рис. 3).

### Обсуждение

С момента внедрения в клиническую практику коронарных стентов с лекарственным покрытием изучению непосредственных и отдаленных результатов ЧКВ и сравнению их с результатами хирургической операции реваскуляризации миокарда при стенозе ствола ЛКА и многососудистом поражении посвящен ряд

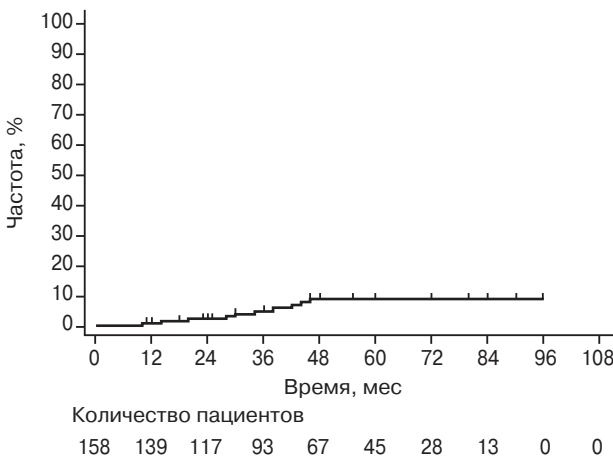


Рис. 1. Свобода от летального исхода, инфаркта миокарда и остро нарушения мозгового кровообращения

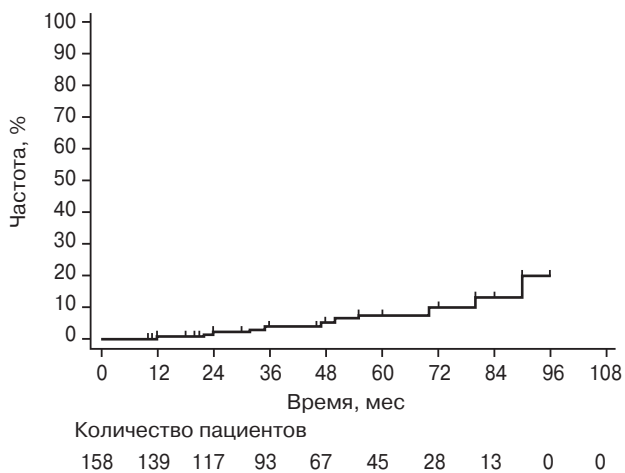


Рис. 2. Частота повторных реваскуляризаций миокарда

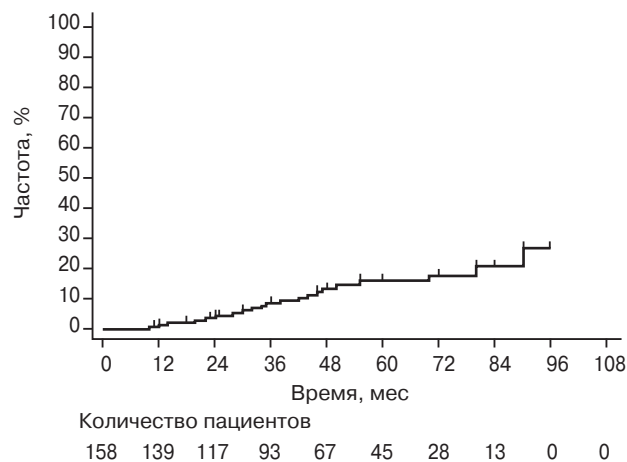


Рис. 3. Комбинированный показатель смертности, нефатального инфаркта миокарда, острого нарушения мозгового кровообращения и повторной реваскуляризации миокарда

исследований (SYNTAX, PRECOMBAT, EXCEL, NOBLE) [4, 10–12].

Исследование SYNTAX является наиболее значимым и крупным, его результаты повлияли на существующие рекомендации по реваскуляризации миокарда у пациентов со стабильной ишемической болезнью сердца. Однако даже в этом исследовании, с учетом применения не самого оптимального стента первого поколения с лекарственным покрытием паклитаксел, среди 417 пациентов с поражением ствола ЛКА и показателем SYNTAX Score не более 33 баллов частота НКС между группами достоверно не отличалась.

Из недавно проведенных клинических исследований, сравнивающих результаты двух методов реваскуляризации, заслуживают внимания EXCEL и NOBLE. В исследовании EXCEL по комбинированному показателю (смерть, инсульт, инфаркт миокарда, повторная реваскуляризация) по данным в среднем 3-летнего периода наблюдения достоверной разницы между группами не зарегистрировано (23,1% у пациентов группы ЧКВ и 19,1% в группе КШ). Для ЧКВ использовались стенты с лекарственным покрытием эверолиму. В последующем проведенный анализ показал, что примерно 1/4 пациентов имела высокий (более 32) показатель SYNTAX Score.

Исследование NOBLE, в отличие от EXCEL, показало лучшие результаты в группе КШ по частоте неблагоприятных клинических событий (28% против 18%,  $p=0,0044$ ). Несмотря на отсутствие разницы в летальности, частота развития инфаркта миокарда и повторной реваскуляризации была достоверно выше при ЧКВ.

Неожиданно, но большее количество ОНМК было выявлено в группе ЧКВ по данным 5-летнего периода наблюдения. Подвергается критике тот факт, что перипроцедуральный инфаркт миокарда рутинно не оценивался. Для ЧКВ применялись стенты с лекарственным покрытием биолиму, на платформе из нержавеющей стали (316L), с толщиной балки 120 мкм, а части пациентов (10,1%) были имплантированы стенты первого поколения [12]. Частота тромбозов стента в исследовании была в 4 раза выше, чем в исследовании EXCEL [13].

Учитывая вышеперечисленные особенности, сравнение исследований между собой и определение оптимального метода реваскуляризации представляются затруднительными.

В проведенном нами исследовании использовались только стенты с лекарственным покрытием эверолиму, на платино-хромовой основе, с толщиной балки 0,74 мкм (Synergy) и 0,81 мкм (Promus Element), которые ассоциируются с наименьшей частотой рестенозов и тромбозов по сравнению со стентами первого поколения. Шестидесяти шести пациентам были имплантированы стенты с аблюминальным покрытием и биодеградируемым полимером, срок абсорбции которого составляет менее 4 мес. Данные стенты характеризуются низкой частотой тромбозов и рестенозов [14, 15].

Свобода от НКС при среднем периоде наблюдения  $49 \pm 21,6$  мес согласно кривой Каплана–Мейера составила  $85 \pm 2,19\%$  (95% ДИ 80,7–89,3), показатель эффективности –  $90,1 \pm 1,67\%$  (95% ДИ 86,7–93,4), показатель безопасности –  $90,5 \pm 1,67\%$  (95% ДИ 87,1–93,7). Полученные данные на конкретном этапе превосходят результаты за аналогичный период в исследованиях SYNTAX, EXCEL, NOBLE и позволяют предположить, что ЧКВ у больных с поражением ствола ЛКА и невысоким значением SYNTAX Score (не более 33) обладают высокой эффективностью и безопасностью при использовании новейших поколений стентов с лекарственным покрытием эверолиму.

Безусловно, слабостью данного исследования являются небольшая выборка, одноцентровый характер и ретроспективность данных. Также необходимо отметить, что решение о выборе эндоваскулярного метода реваскуляризации мы принимали исходя из подходящей анатомии и целесообразности проведения ЧКВ, не опираясь на шкалу SYNTAX. При выраженной ангуляции, истинном трифуркационном поражении



ствола ЛКА, несмотря на значение SYNTAX Score менее 23, пациентам рекомендовали операцию КШ как наиболее оптимальный метод реваскуляризации. Отсутствие рутинного ангиографического контроля не позволяет судить об асимптомном тромбозе или рестенозе стента в отдаленном периоде. Данные ограничения не дают возможности сделать вывод об оптимальной методике реваскуляризации у больных с многососудистым поражением и вовлечением ствола ЛКА. Для этого необходимо дальнейшее наблюдение, изучение отдаленных результатов и сопоставление их с результатами хирургической реваскуляризации, которые в последние годы также улучшаются: минимизируется использование искусственного кровообращения, чаще используются артериальные графты, чреспищеводная эхокардиография.

### Заключение

В целом полученные результаты свидетельствуют о высокой безопасности и эффективности выполнения ЧКВ у отобранных пациентов с поражением ствола ЛКА с низкой или средней степенью выраженности атеросклеротического процесса при использовании новейших поколений стентов с лекарственным покрытием эверолимус.

**Конфликт интересов.** Авторы заявляют об отсутствии конфликта интересов.

**Благодарность.** Коллектив авторов выражает благодарность руководству и всему персоналу ФГБНУ «РНЦХ им. акад. Б.В. Петровского» за помощь и поддержку.

### Литература [References]

- Mathers C.D., Loncar D. Projections of global mortality and burden of disease from 2002 to 2030. *PLoS Med.* 2006; 3 (11): e442. DOI: 10.1371/journal.pmed.0030442
- Алекян Б.Г., Стаферов А.В., Григорьян А.М., Карапетян Н.Г. Рентгенэндоваскулярная диагностика и лечение заболеваний сердца и сосудов в Российской Федерации – 2017 год. *Эндоваскулярная хирургия.* 2018; 5 (2): 93–240. DOI: 10.24183/2409-4080-2018-5-2-93-240 [Alekyan B.G., Grigoryan A.M., Staferov A.V., Karapetyan N.G. Endovascular diagnostics and treatment in the Russian Federation (2017). *Russian Journal of Endovascular Surgery.* 2018; 5 (2): 93–240 (in Russ.). DOI: 10.24183/2409-4080-2018-5-2-93-240]
- Kolandaivelu K., Swaminathan R., Gibson W.J., Kolachalama V.B., Nguyen-Ehrenreich K.L., Giddings V.L. et al. Stent thrombogenicity early in high-risk interventional settings is driven by stent design and deployment and protected by polymer-drug coatings. *Circulation.* 2011; 123 (13): 1400–9. DOI: 10.1161/CIRCULATIONAHA.110.003210
- Mohr F.W., Morice M.C., Kappetein A.P., Feldman T.E., Stähle E., Colombo A. et al. Coronary artery bypass graft surgery versus percutaneous coronary intervention in patients with three-vessel disease and left main coronary disease: 5-year follow-up of the randomised, clinical SYNTAX trial. *Lancet.* 2013; 381 (9867): 629–38. DOI: 10.1016/S0140-6736(13)60141-5
- Farkouh M.E., Domanski M., Sleeper L.A., Siami F.S., Dangas G., Mack M. et al. Strategies for multivessel revascularization in patients with diabetes. *N. Engl. J. Med.* 2012; 367 (25): 2375–84. DOI: 10.1056/NEJMoa1211585
- Windecker S., Kolh P., Alfonso F., Collet J.P., Cremer J., Falk V. et al. 2014 ESC/EACTS Guidelines on myocardial revascularization: The Task Force on Myocardial Revascularization of the European Society of Cardiology (ESC) and the European Association of Cardio-Thoracic Surgery (EACTS). Developed with the special contribution of the European Association of Percutaneous Cardiovascular Interventions (EAPCI). *Eur. Heart J.* 2014; 35 (37): 2541–619. DOI: 10.1093/eurheartj/ehu278
- Patel M.R., Calhoun J.H., Dehmer G.J., Grantham J.A., Maddox T.M., Maron D.J., Smith P.K. ACC/AATS/AHA/ASE/ASNC/SCAI/SCCT/STS 2017 appropriate use criteria for coronary revascularization in patients with stable ischemic heart disease: a report of the American College of Cardiology Appropriate Use Criteria Task Force, American Association for Thoracic Surgery, American Heart Association, American Society of Echocardiography, American Society of Nuclear Cardiology, Society for Cardiovascular Angiography and Interventions, Society of Cardiovascular Computed Tomography, and Society of Thoracic Surgeons. *J. Am. Coll. Cardiol.* 2017; 69 (17): 2212–41. DOI: 10.1016/j.jacc.2017.02.001
- Moynagh A., Salvatella N., Harb T., Darremont O., Boudou N., Dumonteil N. et al. Two-year outcomes of everolimus vs. paclitaxel-eluting stent for the treatment of unprotected left main lesions: a propensity score matching comparison of patients included in the French Left Main Taxus (FLM Taxus) and the LEft MAin Xience (LEMAX) registries. *EuroIntervention.* 2013; 9 (4): 452–62. DOI: 10.4244/EIJV9I4A74
- Buchanan G.L., Chieffo A., Bernelli C., Montorfano M., Carlino M., Latib A. et al. Two-year outcomes following unprotected left main stenting with first vs. new-generation drug-eluting stents: the FINE registry. *EuroIntervention.* 2013; 9 (7): 809–16. DOI: 10.4244/EIJV9I7A134
- Ahn J.M., Roh J.H., Kim Y.H., Park D.W., Yun S.C., Lee P.H. et al. Randomized trial of stents versus bypass surgery for left main coronary artery disease: 5-year outcomes of the PRECOMBAT study. *J. Am. Coll. Cardiol.* 2015; 65 (20): 2198–206. DOI: 10.1016/j.jacc.2015.03.033
- Stone G.W., Sabik J.F., Serruys P.W., Simonton C.A., Généreux P., Puskas J. et al. Everolimus-eluting stents or bypass surgery for left main coronary artery disease. *N. Engl. J. Med.* 2016; 375 (23): 2223–35. DOI: 10.1056/NEJMoa1610227
- Mäkikallio T., Holm N.R., Lindsay M., Spence M.S., Erglis A., Menown I.B. et al. Percutaneous coronary angioplasty versus coronary artery bypass grafting in treatment of unprotected left main stenosis (NOBLE): a prospective, randomised, open-label, non-inferiority trial. *Lancet.* 2016; 388 (10061): 2743–52. DOI: 10.1016/S0140-6736(16)32052-9
- Belley Côté E.P., Lamy A.R., Whitlock R.P. Everolimus-eluting stents or bypass surgery for left main coronary disease. *N. Engl. J. Med.* 2017; 376 (11): 1087–8. DOI: 10.1056/NEJMc1701177
- Bundhun P.K., Pursun M., Teeluck A.R., Long M.Y. Are everolimus-eluting stents associated with better clinical outcomes compared to other drug-eluting stents in patients with type 2 diabetes mellitus? A systematic review and meta-analysis. *Medicine (Baltimore).* 2016; 95 (14): e3276. DOI: 10.1097/MD.0000000000003276
- Sarno G., Lagerqvist B., Olivecrona G., Varenhorst C., Danielewicz M., Hambraeus K. et al. Real-life clinical outcomes with everolimus eluting platinum chromium stent with an abluminal biodegradable polymer in patients from the Swedish Coronary Angiography and Angioplasty Registry (SCAAR). *Catheter. Cardiovasc. Interv.* 2017; 90 (6): 881–7. DOI: 10.1002/ccd.27030

Поступила 20.08.2018  
Принята к печати 06.09.2018

© Коллектив авторов, 2018

УДК 616.146-089.819.5

## УДАЛЕНИЕ КАВА-ФИЛЬТРОВ

*Прозоров С.А., Белозеров Г.Е., Бочаров С.М., Кунгурцев Е.В.*

ГБУЗ «Научно-исследовательский институт скорой помощи им. Н.В. Склифосовского» Департамента здравоохранения г. Москвы, Большая Сухаревская пл., 3, Москва, 129090, Российская Федерация

Прозоров Сергей Анатольевич, доктор мед. наук, вед. науч. сотр., [orcid.org/0000-0002-9680-9722](https://orcid.org/0000-0002-9680-9722);

Белозеров Георгий Евгеньевич, доктор мед. наук, профессор, гл. науч. сотр.,

[orcid.org/0000-0002-1758-0545](https://orcid.org/0000-0002-1758-0545);

Бочаров Сергей Михайлович, канд. мед. наук, специалист по эндоваскулярной диагностике и лечению,

[orcid.org/0000-0003-1688-7681](https://orcid.org/0000-0003-1688-7681);

Кунгурцев Евгений Вадимович, доктор мед. наук, вед. науч. сотр., [orcid.org/0000-0002-5526-0462](https://orcid.org/0000-0002-5526-0462)

**Цель.** Установка кава-фильтров (КФ) является эффективным методом профилактики тромбоэмболии легочной артерии (ТЭЛА). Однако при использовании всех типов КФ существует возрастающий со временем риск возможных осложнений. Применение удаляемых КФ несет двойную выгоду: обеспечивает защиту против ТЭЛА и позволяет избежать специфических фильтр-связанных осложнений. Цель данного исследования состояла в анализе результатов извлечения удаляемых кава-фильтров.

**Материал и методы.** За 5 лет с (января 2012 г. по декабрь 2016 г.) 502 больным были имплантированы кава-фильтры (в 440 случаях установлены удаляемые КФ). Показаниями к установке КФ являлись высокий риск ТЭЛА и невозможность проведения адекватной консервативной терапии. Попытки удаления КФ предприняты у 29 пациентов. Во всех случаях после появления клинических признаков тромбоза выполняли ультразвуковое исследование вен таза и нижних конечностей, нижней полой вены.

**Результаты.** Из 29 пациентов (у 26 – в сроки до 1 мес после имплантации) попытки удаления КФ оказались успешными у 20 (69%) и безуспешными – у 9 (31%). Осложнений после удаления или попыток удаления КФ не было.

**Заключение.** Наиболее частыми причинами неудачи при извлечении кава-фильтра явились значительный наклон кава-фильтра и покрытие фибрином головной части кава-фильтра с крючком.

**Ключевые слова:** удаляемый кава-фильтр; тромбоэмболия легочной артерии.

**Для цитирования:** Прозоров С.А., Белозеров Г.Е., Бочаров С.М., Кунгурцев Е.В. Удаление кава-фильтров. *Эндоваскулярная хирургия*. 2018; 5 (3): 330–4. DOI: 10.24183/2409-4080-2018-5-330-334

**Для корреспонденции:** Прозоров Сергей Анатольевич, E-mail: [surgeonserge@mail.ru](mailto:surgeonserge@mail.ru)

## REMOVAL OF INFERIOR VENA CAVA FILTERS

*Prozorov S.A., Belozеров G.E., Bocharov S.M., Kungurtsev E.V.*

Sklifosovskiy Research Institute for Emergency Medicine, Moscow, 129090, Russian Federation

Sergey A. Prozorov, Dr. Med. Sc., Leading Researcher, [orcid.org/0000-0002-9680-9722](https://orcid.org/0000-0002-9680-9722);

Georgiy E. Belozеров, Dr. Med. Sc., Professor, Chief Researcher, [orcid.org/0000-0002-1758-0545](https://orcid.org/0000-0002-1758-0545);

Sergey M. Bocharov, Cand. Med. Sc., Endovascular Surgeon, [orcid.org/0000-0003-1688-7681](https://orcid.org/0000-0003-1688-7681);

Evgeniy V. Kungurtsev, Dr. Med. Sc., Leading Researcher, [orcid.org/0000-0002-5526-0462](https://orcid.org/0000-0002-5526-0462)

**Objective.** Inferior vena cava (IVC) filters implantation is an effective method of preventing pulmonary embolism. However, when using all types of IVC filters, there is a risk of possible complications increasing over time. Application of retrievable IVC filters has a dual benefit: it provides protection against pulmonary embolism and allows to avoid the specific filter-related complications. The aim of our study was to analyze the results of removal of retrievable IVC filters.

**Material and methods.** Between January 2012 and December 2016, 502 patients underwent IVC filters placement (440 of them were retrievable) in our institute. The indications for the installation were high risk of pulmonary embolism and the impossibility of adequate conservative therapy. Attempts to remove IVC filters were made in 29 patients. In all cases, after the appearance of clinical signs of thrombosis, ultrasound examination of pelvic and lower extremities veins, IVC was performed.

**Results.** From 29 patients (in 26 cases it was 1 month after implantation), the removal was successful in 20 (69%) patients, unsuccessful in 9 (31%) patients. There were no complications after removal or attempts to remove IVC filters.

**Conclusion.** The most frequent reasons of unsuccessful attempts of IVC filter removal was significant tilting and filter adherence with fibrin to the wall of IVC.

**Keywords:** retrievable vena cava filter; pulmonary embolism.

**For citation:** Prozorov S.A., Belozеров G.E., Bocharov S.M., Kungurtsev E.V. Removal of inferior vena cava filters. *Russian Journal of Endovascular Surgery*. 2018; 5 (3): 330–4. DOI: 10.24183/2409-4080-2018-5-3-330-334

**For correspondence:** Sergey A. Prozorov, E-mail: surgeonserge@mail.ru

**Conflict of interest.** The authors declare no conflict of interest.

Received July 16, 2018

Accepted August 3, 2018

## Введение

Установка кава-фильтров (КФ) является эффективным методом профилактики тромбоэмболии легочной артерии (ТЭЛА). Как показали L.F. Angel et al. [1] на основании анализа 37 публикаций о 6834 пациентах, частота ТЭЛА после установки КФ составила всего 1,7%.

При использовании всех типов КФ существует возрастающий со временем риск возможных осложнений: перфорация нижней полой вены (НПВ), дислокация и миграция КФ, его разрушение, врастание частей конструкции КФ в стенку НПВ, тромбоз КФ, тромбоз НПВ, повторная ТЭЛА, тромбофлебит, застойные явления в венозной системе.

При компьютерных томографических (КТ) исследованиях отмечена очень высокая частота перфорации стенки НПВ. По данным J.K. Lee et al. [2], пенетрация стенки НПВ произошла в 87,6% наблюдений (в 57,8% случаев – значимая перфорация), у 4,4% пациентов возникли одновременно асимптомная эрозия позвонков и перфорация стенки аорты. Риск значимой перфорации возрастал при нахождении КФ в НПВ более 20 сут и при диаметре НПВ менее 24,2 мм. J.C. Durack et al. [3] выявили перфорацию стенки НПВ хотя бы одной структурой КФ у 86% больных. После 71 сут всегда определялась некоторая степень перфорации стенки НПВ, часто как прогрессирующий процесс. Наклон КФ был у 40% пациентов, при этом возникла полная перфорация стенки НПВ.

J.C. Oh et al. [4] обнаружили перфорацию в 85,9% наблюдений, разлом КФ – в 12,5%, стеноз НПВ – в 4,7%. E.K. Noffer et al. [5] нашли асимптомную перфорацию у 43,4% пациентов, поломку КФ – у 0,3%, миграцию КФ более чем на 2 см – у 12,5%. По сведениям К.М. Но et al. [6], прирастание КФ к стенке НПВ возникло в 4,9% случаев, тромбоз НПВ – в 4%, смещение наклонившихся КФ – в 2,2%, чаще при нахождении КФ в НПВ более 50 сут.

Применение удаляемых (retrievable) КФ несет двойную выгоду: обеспечивает защиту против ТЭЛА и позволяет избежать специфических фильтр-связанных осложнений.

## Материал и методы

За 5 лет (2012–2016 гг.) 502 больным были имплантированы КФ: OptEase и TrapEase (Cordis, США), Aln (ALN Implants Chirurgicaux Ghisonaccia, Франция), «Елочка», «Зонтик» («Комед», Россия). При наличии тромба в НПВ перед установкой КФ его удаляли с помощью тромбэкстрактора «ТРЭКС» («Комед», Россия). Удаляемые КФ установлены 440 пациентам. Показаниями к установке КФ являлись высокий риск ТЭЛА и невозможность проведения адекватной консервативной терапии.

Ангиографические исследования и эндоваскулярные вмешательства выполняли на аппарате Axiom Artis (Siemens, Германия). Для оценки состояния венозного русла после имплантации КФ использовали ультразвуковые аппараты LogicP6 (GE Healthcare, США) и Philips iU 22 (Philips Medical Systems, Голландия) с мультисекторными датчиками. При подозрении на ТЭЛА проводили полипозиционную планарную перфузионную сцинтиграфию легких на комбинированном томографе для однофотонной эмиссионной компьютерной томографии (ОФЭКТ) и КТ – Discovery NM/CT 670 (GE, США, Израиль), гамма-камера Infinia II с внутривенным введением препарата Macrotech 99mTc.

У 29 больных (17 мужчин и 12 женщин в возрасте от 17 до 72 лет) была предпринята попытка удаления КФ. Из них 27 пациентам КФ были установлены в институте, 2 больным – в других лечебных учреждениях, а для удаления они были госпитализированы в институт.

Во всех случаях после появления клинических признаков тромбоза выполняли ультразвуковое исследование вен таза и нижних конечностей, НПВ, при котором определяли локализацию тромбоза, наличие флотирующего фрагмента, его параметры (длину и диаметр), выход тромба в НПВ, проводили измерение НПВ. В группе из 29 пациентов максимальная протяженность флотирующего фрагмента тромба достигала 16 см. У 5 больных была ТЭЛА, что было определено при КТ и сцинтиграфии легких (дефицит перфузии максимально составлял 50%).

Перед установкой и перед извлечением КФ проводили кавографию. В 1 наблюдении тромботические массы находились в НПВ пристеночно, в 1 случае флотирующая часть тромба выступала над бифуркацией НПВ на небольшом протяжении, что не мешало установке КФ, а вот у 1 больного флотирующий фрагмент достигал уровня почечных вен и устройство было установлено после тромбэкстракции с использованием устройства фирмы «Комед».

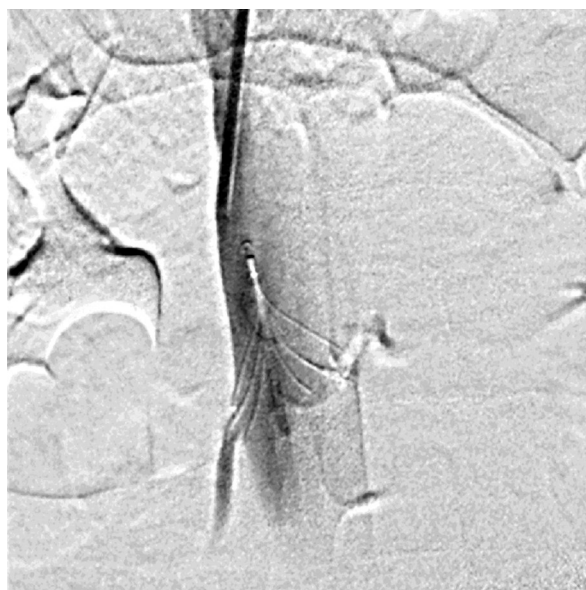
Вопрос об удалении КФ ставился после улучшения состояния больных на фоне проводимого лечения, подтвержденного данными ультразвуковых исследований, в 17 случаях многократными, с отслеживанием результативности терапии: определяли отсутствие флотирующего фрагмента, тромботических масс на КФ,

оценивали динамику изменений в венозном русле, состояние глубоких вен нижних конечностей.

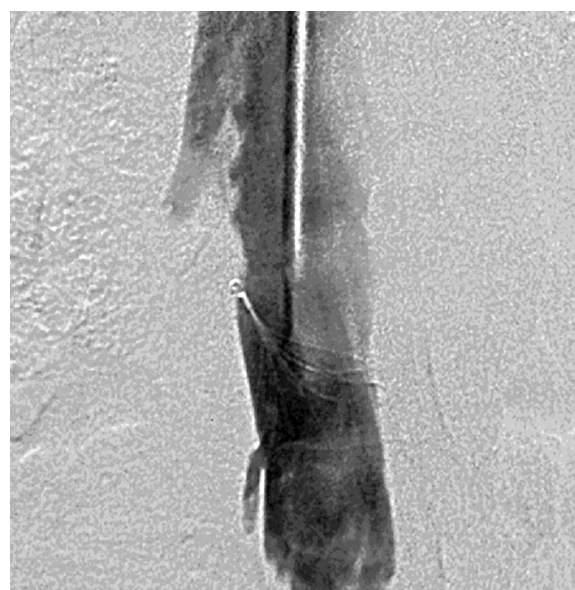
### Результаты

Из 29 пациентов (6,6% от 440) удалить КФ удалось у 20, в некоторых случаях с техническими трудностями. Удаление или попытку удаления КФ в 26 случаях предпринимали в сроки 10–30 сут после имплантации, в 3 наблюдениях – в более поздние сроки (50, 176 и 210 сут после установки КФ). Технические сложности возникали при значительном наклоне устройства и прижатии крючка головной части к стенке НПВ (см. рисунок).

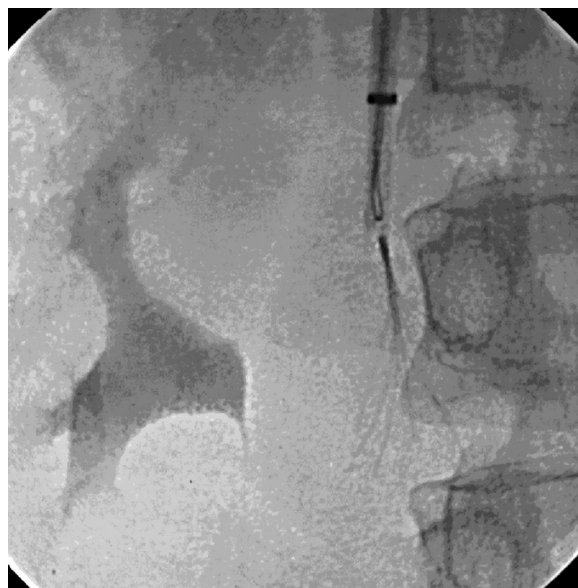Три КФ «Елочка» и 1 КФ «Зонтик» не удалось извлечь потому, что КФ был значительно



*a*



*б*



*в*

Технические сложности при удалении кава-фильтра:

*a* – кава-фильтр «Зонтик» установлен в нижнюю полую вену, небольшой наклон кава-фильтра; *б* – при контрастном исследовании на 30-е сутки выявлено, что наклон кава-фильтра увеличился, головная часть прижата к стенке вены, а крючок частично покрыт фибрином; *в* – удалось накинуть петлю на крючок кава-фильтра, момент заведения кава-фильтра в катетер для удаления

наклонен и головная его часть была прижата к стенке НПВ; несмотря на продолжительные попытки, 3 КФ ALN из-за значительного наклона к стенке НПВ также не смогли извлечь. В 1 случае петля ретривера фиксирована на крючке КФ OptEase, проведена попытка заведения КФ в систему удаления, однако из-за выраженного сопротивления при тракции решено отказаться от удаления КФ из-за высокого риска повреждения НПВ. Не удалось удалить 1 КФ OptEase в поздние сроки после имплантации (6 мес). Осложнений после удаления или попыток удаления КФ не было.

### Обсуждение

Учитывая потенциальную высокую возможность осложнений после имплантации КФ, целесообразно их удаление. Но, по данным обзорной статистики L.F. Angel et al. [1], частота успешных попыток извлечения КФ относительно низка – 34%. Большинство удаляемых устройств остаются в НПВ. Частота удаления КФ в США составляет 11–70% [7].

По мнению Американской ассоциации хирургов-травматологов, частоту извлечения КФ (22%) необходимо повышать; при целенаправленном составлении регистра больных ее удалось поднять с 15,5% до 31,5% [8]. В случаях специального отслеживания пациентов успешное удаление КФ происходит в 2 раза чаще [9].

T. Michaelov et al. [10] из 300 имплантированных КФ удалили только 7% и предприняли попытки их извлечения в 3% случаев, у большинства больных устройства не были удалены без каких-либо видимых причин. A.R. Vass et al. [11] извлекли только 40% КФ, в 11% наблюдений возникли осложнения, еще в 10% случаев извлечь КФ не удалось.

Молодой возраст и травма – предикторы удаления КФ [12]. Предикторами оставления удаляемых КФ явились возраст старше 80 лет, наличие онкологического заболевания, нарушение свертывающей системы крови, существование в анамнезе венозной тромбоэмболии [13, 14].

Таким образом, исследователи считают ныне существующую частоту извлечения КФ недостаточной. Значительная часть пациентов теряется для дальнейшего наблюдения. Необходимы активная тактика ведения больных, составление регистра.

Сроки удаления КФ у разных авторов значительно отличаются. M. Janjua et al. [15] отмеча-

ют, что при извлечении КФ в сроки до 3 мес удалось бы избежать половины осложнений, связанных с нахождением устройств в НПВ.

В работе J.F. Mission et al. [16] попытки извлечения были предприняты у 62 больных из 240 с удаляемыми КФ, из них в 25,8% случаев – неудачные. В.И. Прокубовский и др. [17] извлекли КФ в 48,7% случаев (38 пациентов) в сроки от 2 до 64 сут, в 3 наблюдениях авторам это не удалось. Из-за сохраняющейся опасности ТЭЛА КФ был оставлен в качестве постоянного у 33 больных, в том числе у 8 пациентов из-за эмболии в фильтр и у 8 – из-за его тромбоза.

В публикации K.M. Charlton-Ouw et al. [18] время до удаления КФ от момента имплантации составило в среднем  $6,2 \pm 4$  мес (от 0,5 до 31,8 мес). H.K. Kok et al. [19] сообщают о среднем времени от имплантации до удаления КФ 159,4 сут.

Позднее извлечение КФ возможно, но чаще связано с техническими трудностями. Если КФ наклонен и головная его часть прижата к стенке НПВ, то нити фибрина покрывают крючок головной части, что создает трудности при удалении. В этих случаях применяют ригидные эндобронхиальные щипцы и различные петли [20]. J.C. Oh et al. [4] не смогли удалить КФ у 10,9% пациентов, так как верхушка или ножки устройства были инкорпорированы в стенку НПВ. Авторы считают, что перфорация не является противопоказанием для извлечения КФ.

По мнению E.D. Avgerinos et al., удаление может быть сложным при сроке нахождения КФ в НПВ свыше 50 сут и может не получиться при сроке более 90 сут, а также когда крючок устройства прижат к стенке НПВ; наклон КФ повышает трудности удаления, но не частоту неудач [21].

D. Lagana et al. [22] полагают, что технический успех удаления КФ напрямую зависит от наклона устройства. Частота неудачных попыток извлечения КФ связана с нахождением КФ в НПВ более 90 сут [14].

В нашей серии наблюдений КФ были извлечены у 20 (69%) больных, попытка извлечения предпринята у 9 (31%). При принятии решения об удалении КФ учитывали выбор тактики лечения хирургами, необходимость продолжения лечения, реабилитации, возраст пациента и наличие сопутствующих заболеваний. В 8 наблюдениях удаление КФ не удалось из-за наклона КФ и покрытия фибрином его головной части

с крючком, в 1 случае — из-за инкорпорации частей КФ в стенке НПВ. В 26 из 29 наблюдений удаление или попытка удаления проводились в сроки до 30 сут, как только позволяла клиническая ситуация.

### Заключение

Согласно литературным данным, учитывая возможные осложнения длительного нахождения кава-фильтров в НПВ, необходимо стремиться к их удалению.

Основными причинами неудачных попыток извлечения КФ являются наклон головной части устройства по отношению к оси НПВ, прижатие крючка КФ к стенке НПВ и его покрытие фибрином.

**Конфликт интересов.** Авторы заявляют об отсутствии конфликта интересов.

### Литература [References]

1. Angel L.F., Tapson V., Galgon R.E., Restrepo M.I., Kaufman J. Systematic review of the use of retrievable inferior vena cava filters. *J. Vasc. Interv. Radiol.* 2011; 22 (11): 1522–30. DOI: 10.1016/j.jvir.2011.08.024
2. Lee J.K., So Y.H., Choi Y.H., Park S.S., Heo E.Y., Kim D.K., Chung H.S. Clinical course and predictive factors for complication of inferior vena cava filters. *Thromb. Res.* 2014; 133 (4): 538–43. DOI: 10.1016/j.thromres.2014.01.004
3. Durack J.C., Westphalen A.C., Kekulawela S., Bhanu S.B., Avrin D.E., Gordon R.L., Kerlan R.K. Perforation of the IVC: rule rather than exception after longer indwelling times for the Günther Tulip and Cleect retrievable filters. *Cardiovasc. Intervent. Radiol.* 2012; 35 (2): 299–308. DOI: 10.1007/s00270-011-0151-9
4. Oh J.C., Trerotola S.O., Dagli M., Shlansky-Goldberg R.D., Soulen M.C., Itkin M. et al. Removal of retrievable inferior vena cava filters with computed tomography findings indicating tenting or penetration of the inferior vena cava wall. *J. Vasc. Interv. Radiol.* 2011; 22 (1): 70–4. DOI: 10.1016/j.jvir.2010.09.021
5. Hoffer E.K., Mueller R.J., Luciano M.R., Lee N.N., Michaels A.T., Gemery J.M. Safety and efficacy of the Günther Tulip retrievable vena cava filter: midterm outcomes. *Cardiovasc. Intervent. Radiol.* 2013; 36 (4): 998–1005. DOI: 10.1007/s00270-012-0517-7
6. Ho K.M., Tan J.A., Burrell M., Rao S., Misur P. Venous thrombotic, thromboembolic, and mechanical complications after retrievable inferior vena cava filters for major trauma. *Br. J. Anaesth.* 2015; 114 (1): 63–9. DOI: 10.1093/bja/aeu195
7. Peterson E.A., Yenson P.R., Liu D., Lee A.Y. Predictors of attempted inferior vena cava filters retrieval in a tertiary care centre. *Thromb. Res.* 2014; 134 (2): 300–4. DOI: 10.1016/j.thromres.2014.05.029
8. Kalina M., Bartley M., Cipolle M., Tinkoff G., Stevenson S., Fulda G. Improved removal rates for retrievable inferior vena cava filters with the use of a 'filter registry'. *Am. Surg.* 2012; 78 (1): 94–7.
9. Lucas D.J., Dunne J.R., Rodriguez C.J., Curry K.M., Elster E., Vicente D., Malone D.L. Dedicated tracking of patients with retrievable inferior vena cava filters improves retrieval rates. *Am. Surg.* 2012; 78 (8): 870–4.
10. Michaelov T., Blickstein D., Levy D., Berliner S., Ellis M.H. Removal of retrievable vena cava filters in routine practice: a multicenter study. *Eur. J. Intern. Med.* 2011; 22 (6): e87–9. DOI: 10.1016/j.ejim.2011.08.023
11. Bass A.R., Mattern C.J., Voos J.E., Peterson M.G., Trost D.W. Inferior vena cava filter placement in orthopedic surgery. *Am. J. Orthop. (Belle Mead, NJ)* 2010; 39 (9): 435–9.
12. O'Keefe T., Thekkumel J.J., Friese S., Shafi S., Josephs S.C. A policy of dedicated follow-up improves the rate of removal of retrievable inferior Vena Cava Filters in trauma patients. *Am. Surg.* 2011; 77 (1): 103–8.
13. Siracuse J.J., Bazroon A., Gill H.L., Meltzer A.J., Schneider D.B., Parrack I. et al. Risk factors of nonretrieval of retrievable inferior vena cava filters. *Ann. Vasc. Surg.* 2015; 29 (2): 318–21. DOI: 10.1016/j.avsg.2014.08.008
14. Geisbüsch P., Benenati J.F., Peña C.S., Couvillon J., Powell A., Gandhi R. et al. Retrievable inferior vena cava filters: factors that affect retrieval success. *Cardiovasc. Intervent. Radiol.* 2012; 35 (5): 1059–65. DOI: 10.1007/s00270-011-0268-x
15. Janjua M., Younas F., Moinuddin I., Badshah A., Basoor A., Yaekoub A.Y. et al. Outcomes with retrievable inferior vena cava filters. *J. Invasive Cardiol.* 2010; 22 (5): 235–9.
16. Mission J.F., Kerlan R.K. Jr., Tan J.H., Fang M.C. Rates and predictors of plans for inferior vena cava filter retrieval in hospitalized patients. *J. Gen. Intern. Med.* 2010; 25 (4): 321–5. DOI: 10.1007/s11606-009-1227-y
17. Прокубовский В.И., Бузов В.П., Капранов С.А., Баллан С.А. Применение кава-фильтра «Зонтик» для временной имплантации в нижнюю полую вену. *Ангиология и сосудистая хирургия.* 2005; 11 (3): 27–36. [Prokubovskiy V.I., Buzov V.P., Kapranov S.A., Balan A.N. The use of the Zontik cava filter for temporary implantation to the inferior vena cava. *Angiology and Vascular Surgery.* 2005; 11 (3): 27–36. (in Russ.)]
18. Charlton-Ouw K.M., Leake S.S., Sola C.N., Sandhu H.K., Albarado R., Holcomb J.B. et al. Technical and financial feasibility of an inferior vena cava filter retrieval program at a level one trauma center. *Ann. Vasc. Surg.* 2015; 29 (1): 84–9. DOI: 10.1016/j.avsg.2014.05.018
19. Kok H.K., Salati U., O'Brien C., Govender P., Torreggiani W.C., Browne R. Inferior vena cava filter insertion and retrieval patterns in a tertiary referral centre in Ireland. *Ir. J. Med. Sci.* 2015; 184 (2): 345–8. DOI: 10.1007/s11845-014-1116-1
20. Van Ha T.G., Kang L., Lorenz J., Zangan S., Navuluri R., Straus C., Funaki B. Difficult OptEase filter retrievals after prolonged indwelling times. *Cardiovasc. Intervent. Radiol.* 2013; 36 (4): 1139–43. DOI: 10.1007/s00270-013-0619-x
21. Avgerinos E.D., Bath J., Stevens J., McDaniel B., Marone L., Dillavou E. et al. Technical and patient-related characteristics associated with challenging retrieval of inferior vena cava filters. *Eur. J. Vasc. Endovasc. Surg.* 2013; 46 (3): 353–9. DOI: 10.1016/j.ejvs.2013.06.007
22. Lagana D., Carrafiello G., Lumia D., Vizzari F.A., Xhepa G., Mangini M. et al. Removable vena cava filter: single-centre experience with a single device. *Radiol. Med.* 2013; 118 (5): 816–25. DOI: 10.1007/s11547-012-0893-7

Поступила 16.07.2018  
Принята к печати 03.08.2018

*Клинические наблюдения*

© Коллектив авторов, 2018

УДК 616.12-005.4-08:616.13/.14-073.43

**ВНУТРИСОСУДИСТЫЕ МЕТОДЫ ВИЗУАЛИЗАЦИИ:  
ИНТЕРВЕНЦИОННОЕ ЛЕЧЕНИЕ ПАЦИЕНТОВ С ИШЕМИЧЕСКОЙ  
БОЛЕЗНЬЮ СЕРДЦА НА СОВРЕМЕННОМ ЭТАПЕ***Созыкин А.В.<sup>1,2</sup>, Никитин А.Э.<sup>1</sup>, Шлыков А.В.<sup>1</sup>, Новикова Н.А.<sup>1</sup>, Оганесян А.С.<sup>1</sup>, Фараджов Р.А.<sup>2</sup>,  
Шевченко О.П.<sup>2</sup>*<sup>1</sup> ФГБУЗ «Центральная клиническая больница Российской академии наук», Литовский б-р, 1А, Москва, 117593, Российская Федерация;<sup>2</sup> ФГБОУ ВО «Российский национальный исследовательский медицинский университет им. Н.И. Пирогова» Минздрава России, факультет дополнительного профессионального образования, ул. Островитянова, 1, Москва, 1117997, Российская Федерация

Созыкин Алексей Викторович, доктор мед. наук, профессор, заведующий отделением;

Никитин Алексей Эдуардович, доктор мед. наук, профессор, главный врач;

Шлыков Александр Владимирович, врач-рентгенохирург;

Новикова Наталья Александровна, канд. мед. наук, врач-кардиолог;

Оганесян Арам Серобович, ординатор;

Фараджов Рашад Асадуллаевич, аспирант;

Шевченко Олег Петрович, доктор мед. наук, профессор, заведующий кафедрой

Статья посвящена возможностям новых методов внутрисосудистой визуализации – внутрисосудистого ультразвукового исследования (ВСУЗИ) и оптической когерентной томографии (ОКТ), которые в настоящее время все шире применяются в клинической практике. Освещены основные положения опубликованного в июне 2018 г. согласительного заключения экспертов Европейской ассоциации по чрескожным коронарным вмешательствам (EAPCI) о применении методов внутрисосудистой визуализации в клинической практике. ВСУЗИ имеет преимущество у пациентов с нефропатией, при хронических тотальных окклюзиях, поражении устья ствола левой коронарной артерии и правой коронарной артерии. Разрешающая способность ОКТ превышает возможности ВСУЗИ в 10 раз и позволяет выявлять значимые для исхода чрескожного вмешательства корригируемые мишени: недораскрытие стента, мальпозицию, краевые поражения (гематомы, диссекции, участки стенки артерии с липидной инфильтрацией), диссекцию. Изложена методика их оценки и коррекции, приведены клинические примеры применения ОКТ в собственной практике.

**Ключевые слова:** оптическая когерентная томография; внутрисосудистая визуализация; ишемическая болезнь сердца; чрескожное коронарное вмешательство.

**Для цитирования:** Созыкин А.В., Никитин А.Э., Шлыков А.В., Новикова Н.А., Оганесян А.С., Фараджов Р.А., Шевченко О.П. Внутрисосудистые методы визуализации: интервенционное лечение пациентов с ишемической болезнью сердца на современном этапе. *Эндоваскулярная хирургия*. 2018; 5 (3): 335–45. DOI: 10.24183/2409-4080-2018-5-3-335-345

**Для корреспонденции:** Созыкин Алексей Викторович, E-mail: sozykine@mail.ru

**INTRAVASCULAR METHODS OF VISUALIZATION: NOVEL INSIGHTS INTO  
INTERVENTIONAL TREATMENT OF PATIENTS WITH CORONARY HEART DISEASE***Sozykin A.V.<sup>1,2</sup>, Nikitin A.E.<sup>1</sup>, Shlykov A.V.<sup>1</sup>, Novikova N.A.<sup>1</sup>, Oganesyana A.S.<sup>1</sup>, Faradzhov R.A.<sup>2</sup>,  
Shevchenko O.P.<sup>2</sup>*<sup>1</sup> Central Clinical Hospital of the Russian Academy of Science, Moscow, 117593, Russian Federation;<sup>2</sup> Pirogov Russian National Research Medical University, Faculty of Additional Professional Education, Moscow, 117997, Russian Federation

Aleksey V. Sozykin, Dr. Med. Sc., Professor, Head of Department;

Aleksey E. Nikitin, Dr. Med. Sc., Professor, Chief Physician;

Aleksandr V. Shlykov, Endovascular Surgeon;

Natal'ya A. Novikova, Cand. Med. Sc., Cardiologist;  
 Aram S. Oganessian, Resident Physician;  
 Rashad A. Faradzov, Postgraduate;  
 Oleg P. Shevchenko, Dr. Med. Sc., Professor, Chief of Chair

The article is focused on the capacities of intravascular imaging methods – intravascular ultrasound (IVUS) and optic coherent tomography (OCT) which are currently being widely implemented into clinical practice. The key points of the European Expert Consensus Document on Clinical Use of Intracoronary Imaging: Guidance and Optimization of Coronary Interventions (June 2018) are highlighted. The IVUS has an advantage in patients with decreased kidney function, chronic total occlusions and ostium lesions of left main and right coronary arteries. The resolution of OCT is 10 times higher compared to IVUS and proposes the following correctable targets for percutaneous coronary intervention guidance: malposition, residual disease burden at stent edge (hematomas, dissections, lipid rich plaques), dissections, and stent underexpansion. The authors outline the methodology of assessment and correction of the findings and provide the clinical cases illustrating the application of OCT.

**Keywords:** optic coherence tomography; intravascular visualization; coronary artery disease; percutaneous coronary intervention.

**For citation:** Sozykin A.V., Nikitin A.E., Shlykov A.V., Novikova N.A., Oganessian A.S., Faradzov R.A., Shevchenko O.P. Intravascular methods of visualization: novel insights into interventional treatment of patients with coronary heart disease. *Russian Journal of Endovascular Surgery*. 2018; 5 (3): 335–45. DOI: 10.24183/2409-4080-2018-5-335-345

**For correspondence:** Aleksey V. Sozykin, E-mail: sozykine@mail.ru

**Conflict of interest.** The authors declare no conflict of interest.

Received July 11, 2018  
 Accepted August 3, 2018

## Введение

Чрескожное коронарное вмешательство (ЧКВ) со стентированием – наиболее распространенный в настоящее время метод лечения ишемической болезни сердца (ИБС) [1]. «Золотым стандартом» визуальной оценки состояния коронарного русла принято считать коронароангиографию (КАГ), которая в сочетании с клинической картиной и данными неинвазивных методов служит основанием для определения показаний к ЧКВ, а также является основным методом контроля эффективности эндоваскулярного лечения. Однако показания к ЧКВ, приведенные в действующих клинических рекомендациях, а также методика выполнения вмешательства базируются на данных, полученных в период, когда применение стентов с лекарственным покрытием и двойной антиагрегантной терапии не было массовым (исследования COURAGE, MASS, MASS-II и др.).

Сейчас широко обсуждается вопрос о рациональной тактике ведения пациентов с ИБС на современном этапе. Так, в январе 2018 г. были опубликованы результаты исследования ORBITA ( $n = 230$ ), в соответствии с которыми достоверных различий в клинической эффективности оптимальной медикаментозной терапии (ОМТ) в сравнении с ЧКВ на фоне ОМТ в отношении синдрома стенокардии у больных с однососудистым поражением коронарного русла выявлено не было [2]. Про-

должается исследование ISCHEMIA (по данным на июль 2018 г. включено 5179 пациентов), направленное на сопоставление клинических исходов при применении этих двух тактик [3].

В приведенных исследованиях оценивается гемодинамическая и функциональная значимость стенозов, однако ни в одном из них не учитываются структурные особенности атеросклеротического поражения коронарного русла и изменения сосудистой стенки в результате ЧКВ. Вместе с тем эта информация может быть получена с помощью методов внутрисосудистой визуализации – внутрисосудистого ультразвукового исследования (ВСУЗИ) и оптической когерентной томографии (ОКТ) – и в ряде случаев оказывать влияние на выбор врачебной тактики.

### *Согласительное заключение экспертов ЕАРСИ о применении методов внутрисосудистой визуализации в клинической практике*

В июне 2018 г. было опубликовано согласительное заключение экспертов Европейской ассоциации по чрескожным коронарным вмешательствам (European Association of Percutaneous Cardiovascular Interventions – ЕАРСИ) о применении методов внутрисосудистой визуализации (ВСУЗИ и ОКТ) в клинической практике, в котором описаны технология и область применения каждого из них [4]. В целом обе методики внутрисосудистой визуализации признаются равноценными, их применение считается оправ-



данным при поражении ствола левой коронарной артерии (ЛКА), хронической тотальной окклюзии, пролонгированных стенозах, остром коронарном синдроме (ОКС), а также для уточнения неоднозначных данных КАГ и причин возможных осложнений ЧКВ (диссекция, тромб, кальцинат, рестеноз), при исследовании новых устройств, биорастворимых стентов и т. д.

ВСУЗИ имеет преимущество у пациентов с нефропатией, так как не требует дополнительного введения контрастного вещества, при хронической тотальной окклюзии, а также обладает большей точностью в тех зонах, где не может быть получена адекватная оптическая однородность вследствие вихревого потока и быстрого тока крови, — в устье ствола ЛКА и устье правой коронарной артерии (ПКА).

ОКТ — метод внутрисосудистой визуализации, называемый в литературе «неинвазивной гистологией» и основанный на измерении времени задержки инфракрасных световых лучей, отраженных от изучаемой ткани, с разрешающей способностью, десятикратно превышающей возможности ВСУЗИ. Он имеет преимущества в обнаружении внутрисосудистого тромбоза и его причин, выявлении предикторов рестеноза и тромбоза стента, оценке выраженности коронарного кальциноза. Системы ОКТ оснащены надежными модулями мгновенного автоматического анализа, что значительно ускоряет исследование и облегчает его выполнение для врача. Ограничением к применению ОКТ является снижение почечной функции в силу необходимости дополнительного введения контрастного вещества.

#### **Использование ОКТ с целью контроля ЧКВ**

Оптическая когерентная томография — достаточно молодая методика, клиническая эффективность ее применения при ЧКВ изучалась преимущественно в небольших нерандомизированных исследованиях. В соответствии с имеющимися данными, выполнение ЧКВ под контролем ОКТ сопровождается снижением количества кардиальных летальных исходов и значимых нежелательных событий [5], увеличением минимального просвета внутри стента [6], уменьшением количества имплантированных стентов [7]. Значимость проведения ОКТ перед стентированием была показана в исследовании ILUMIEN I: тактику вмешательства изменяли в 57% случаев при проведении ОКТ

перед ЧКВ и в 27% случаев при ее выполнении после ЧКВ [8]. В небольшом рандомизированном клиническом исследовании DOCTORS (240 пациентов с ОКС без подъема сегмента ST) проведение контрольной ОКТ ассоциировалось с небольшим, но достоверным улучшением показателей фракционного резерва кровотока, что достигалось в основном за счет увеличения раскрытия стентов [9]. В исследованиях OCTACS (100 пациентов с ОКС) [10] и DETECT-OCT (894 пациента со стабильной ИБС) [11] в группе больных, у которых ЧКВ осуществлялось под контролем ОКТ, доля эндотелизированных стентов была выше на сроках 6 мес и 3 мес соответственно.

#### **Сравнение эффективности ЧКВ под контролем ВСУЗИ и ОКТ**

Сравнение эффективности ЧКВ под контролем ВСУЗИ и ОКТ проводилось в двух рандомизированных исследованиях. По результатам исследования ILUMIEN III (450 пациентов, из них 36% с ОКС; больные с поражением ЛКА и хронической тотальной окклюзией не включены; средняя протяженность стеноза 15,5 мм), показатели раскрытия стентов под контролем методов внутрисосудистой визуализации были сопоставимы и превышали показатели, полученные при выполнении ЧКВ под контролем КАГ, однако при применении ОКТ было выявлено достоверно большее количество значимых диссекций и мальпозиций [12]. В исследовании OPINION (829 пациентов, средняя протяженность стеноза 18 мм) число осложнений на артерии, подвергнутой ЧКВ, было сопоставимо в группах ОКТ и ВСУЗИ [13]. При ОКТ с целью контроля ЧКВ могут быть выявлены основные корригируемые мишени: недораскрытие стента, мальпозиция, краевые поражения (гематомы, диссекции, участки стенки артерии с липидной инфильтрацией), диссекция.

#### **Оценка эффективности стентирования при использовании методик внутрисосудистой визуализации**

К настоящему времени разработаны основные критерии оценки результатов стентирования при использовании методик внутрисосудистой визуализации. Ниже мы приводим данные различных исследований, которые предлагается применять в качестве критериев оценки эффективности стентирования.

**Раскрытие стента.** Относительное раскрытие стента более 80% (отношение минимальной площади просвета внутри стента к средней референсной площади просвета более 5,5 мм<sup>2</sup> по данным ВСУЗИ и более 4,5 мм<sup>2</sup> по данным ОКТ считаются оптимальными).

**Мальпозиция.** Связь мальпозиции в остром периоде ЧКВ с развитием осложнений не доказана, тем не менее мальпозиция является частой находкой у пациентов с тромбозом стента (по результатам исследований PRESTIGE и PESTO – 27% и 60% соответственно в 1-е сутки, 6% и 44% в 1-й месяц, 10% и 44% в течение 1-го года после ЧКВ). Коррекция значимых мальпозиций целесообразна и способствует улучшению эндотелизации поверхности стента. Острая значимая мальпозиция имеет диаметр более 0,4 мм с продольной протяженностью более 1 мм. Отсроченная приобретенная мальпозиция входит в число установленных причин поздних тромбозов стентов; ОКТ имеет большую чувствительность по сравнению с ВСУЗИ (50% против 15%) [13–15].

**Протрузия.** Протрузия атеротромботических масс через ячейки стента в просвет сосуда при ОКС является предрасполагающим фактором развития осложнений и имеет большую значимость, чем при стабильной ИБС [4].

**Диссекции.** Крупные диссекции, выявляемые при ВСУЗИ и ОКТ, являются независимыми

предикторами острого тромбоза стента [4]. Однако нет единого мнения экспертов о клиническом значении небольших диссекций. В исследовании CLI-OPCI II дистальные (но не проксимальные) краевые диссекции более 200 мкм по данным ОКТ ассоциировались с повышением риска осложнений (отношение рисков 2,5) [16]. Однако в другом наблюдательном исследовании, включившем 780 пациентов (из них краевые диссекции при ОКТ были выявлены у 28,7%), при наблюдении в течение 1 года связи краевых диссекций с осложнениями выявлено не было [17, 18]. Риск осложнений повышают краевые диссекции, когда величина угла между лоскутом интимы и эндотелием превышает 60°, протяженность диссекции больше 2 мм, вовлечены глубокие слои (медиа и адвентиция), диссекция дистально расположена по отношению к стенту. Диагностическая ценность ОКТ в этих случаях почти в 2 раза выше, чем ВСУЗИ [4].

**Гематома.** Гематома по краю стента может быть обнаружена с помощью ВСУЗИ и ОКТ, при этом при КАГ она может быть принята за краевую диссекцию; прогрессирование непокрытой гематомы может приводить к раннему тромбозу стента [4].

На рисунке 1 показана схема оценки диагностических и прогностически значимых результатов стентирования с использованием методов внутрисосудистой визуализации.

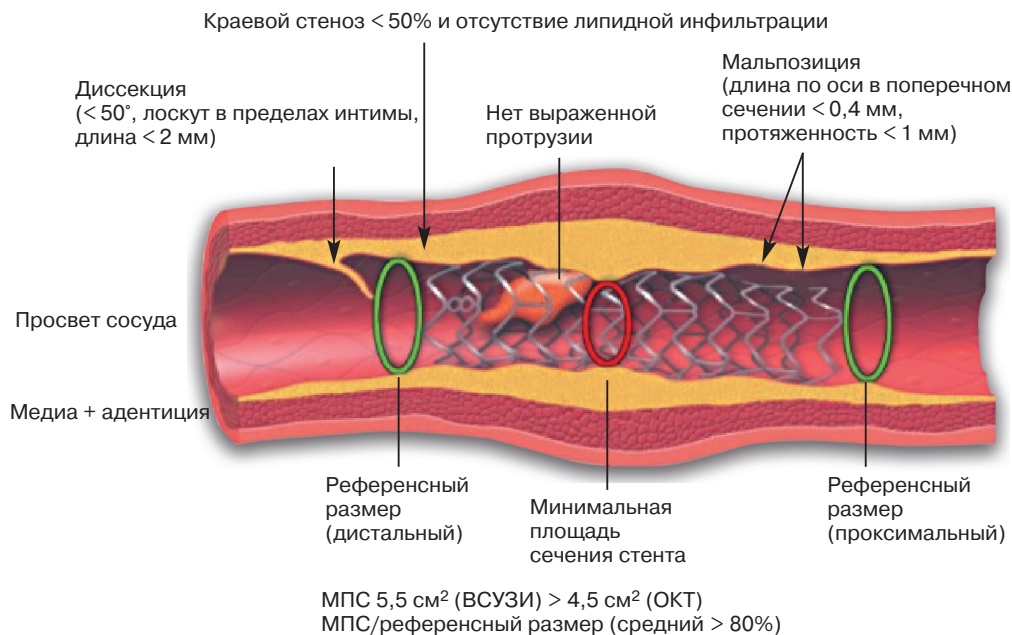
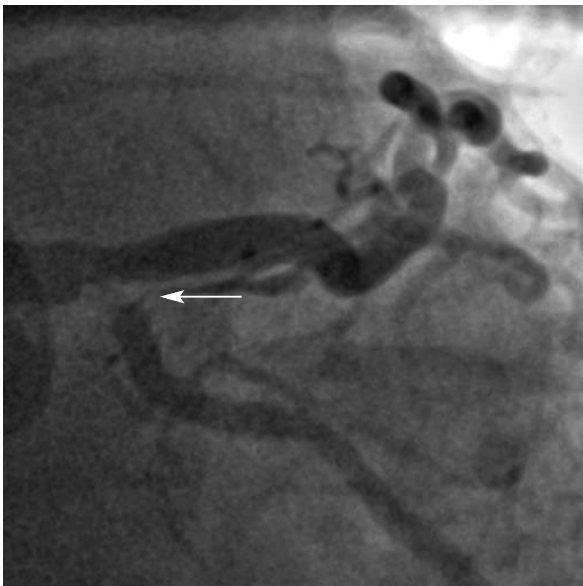

Рис. 1. Критерии оценки результата стентирования по данным методик внутрисосудистой визуализации [4]. МПС – минимальная площадь стента

### Экономическая эффективность использования ОКТ

В отличие от ВСУЗИ, экономическая эффективность ОКТ не оценивалась в рандомизированных исследованиях, однако в такой стране, как Япония, этот метод в настоящее время рутинно применяется в клинической практике. Эксперты EAPCI считают оправданным использование ОКТ в ситуациях, когда польза от ее проведения наиболее очевидна, и активно рекомендуют внедрение метода и обучение ангиохирургов в средних и крупных рентгенохирургических лабораториях техники выполнения исследования [4].



Далее мы приводим собственные клинические данные применения метода ОКТ для оценки результатов ЧКВ.

### Клинические примеры

#### Пример 1. Диссекция

Женщина 77 лет госпитализирована с диагнозом «нестабильная стенокардия». По данным КАГ: бифуркационный стеноз ствола ЛКА с переходом на устье огибающей артерии (ОА) (рис. 2). Проведено ЧКВ с имплантацией в ствол ЛКА и ОА стента с лекарственным покрытием, перекрывающего атеросклеротичес-

Рис. 2. Исходная ангиограмма ЛКА. Стрелкой указан стеноз ствола ЛКА и устья ОА

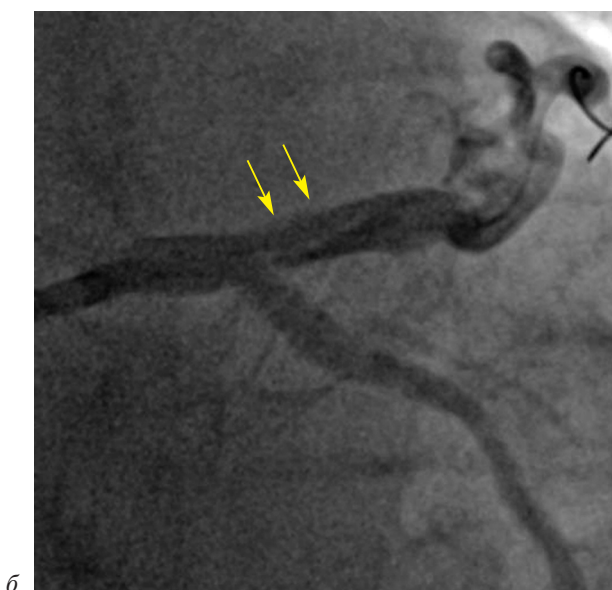
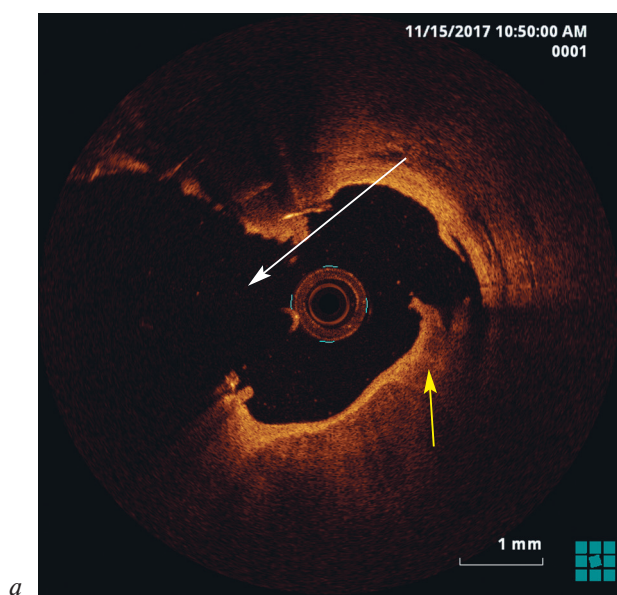


Рис. 3. Диссекция устья ПНА (желтые стрелки) после установки стента из ствола ЛКА в устье ОА (белая стрелка) и финальной дилатации баллонными катетерами методом киссинга:

*a* – ОКТ бифуркации ствола ЛКА; *б* – КАГ бифуркации ствола ЛКА

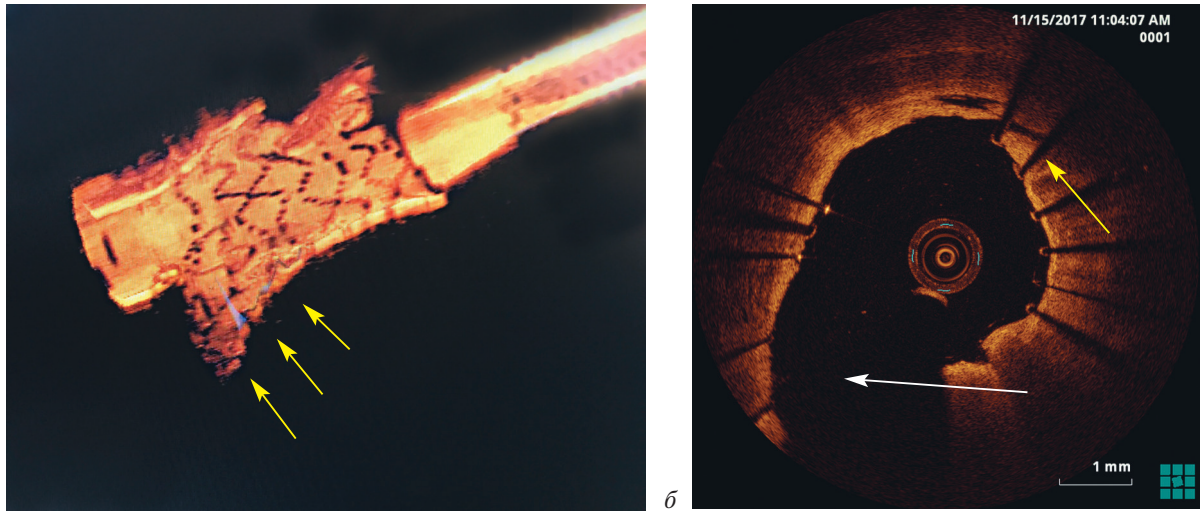


Рис. 4. Участок диссекции устья ПНА прижат «выдавленной» ячейкой стента (желтые стрелки) после дополнительной дилатации некомплаэнтным баллоном:

*a* – трехмерная ОКТ-реконструкция устья ПНА с «выдавленной» ячейкой стента; *б* – ОКТ бифуркации ствола ЛКА (белой стрелкой показано устье ОА)

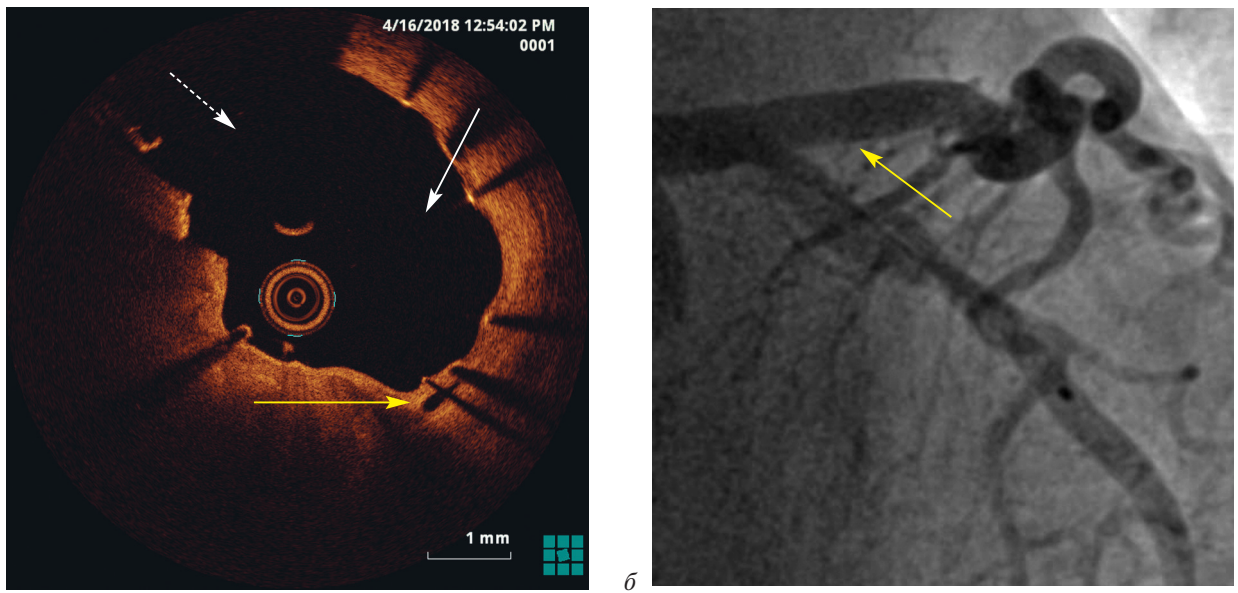


Рис. 5. Контрольные ОКТ и ангиограмма через 6 мес показали, что участок диссекции имеет признаки хорошей эндотелизации с полным заживлением поврежденного участка сосудистой стенки (желтые стрелки):

*a* – ОКТ бифуркации ствола ЛКА (белой сплошной стрелкой показано устье ПНА, пунктирной – устье ОА); *б* – КАГ бифуркации ствола ЛКА

кую бляшку, с финальной дилатацией баллонными катетерами методом киссинга. При контрольной ОКТ обнаружена диссекция устья передней нисходящей артерии (ПНА), подтвержденная данными КАГ (рис. 3, 4).

Традиционно бифуркационное стентирование ствола ЛКА предполагает имплантацию стентов в оба сосуда с целью коррекции возможной диссекции. Однако, в соответствии с согласительным заявлением, выявленная нами дис-

секция в ПНА не достигала критериев значимости (наклон относительно интимы менее 60°, протяженность менее 2 мм), поэтому была избрана консервативная тактика. При контрольном обследовании через 6 мес (КАГ, ОКТ) стент проходим, без признаков рестенозирования (рис. 5).

**Пример 2. Рестеноз**

Мужчина 58 лет поступил с диагнозом «ОКС без подъема сегмента ST». По данным

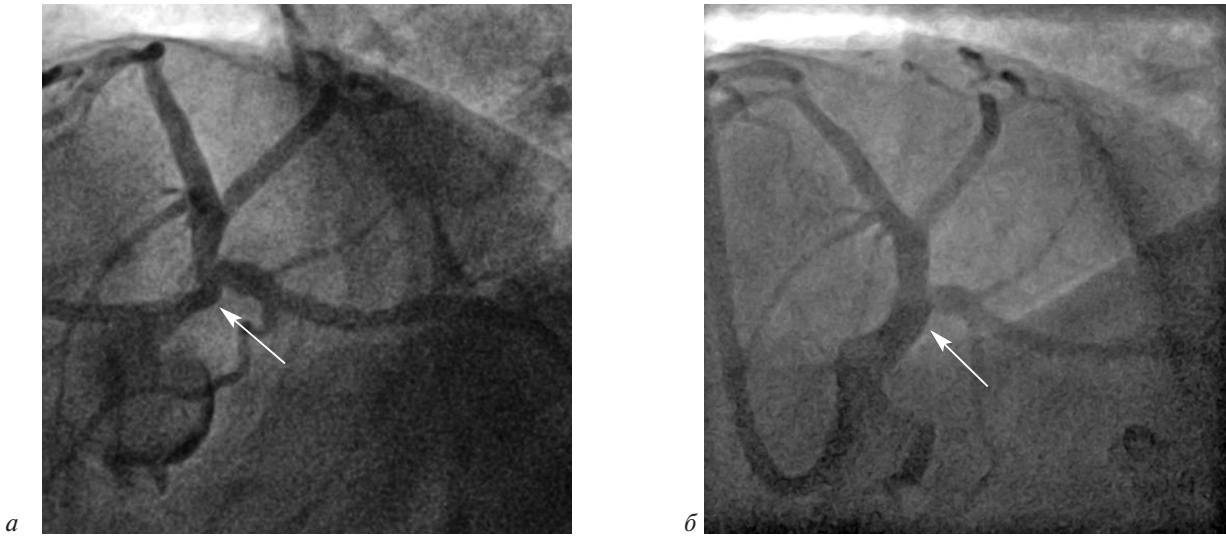


Рис. 6. Исходная и финальная ангиограммы ЛКА и ПНА:

*a* – стеноз ствола ЛКА и устья ПНА; *б* – после стентирования ствола ЛКА и ПНА с финальной дилатацией баллонными катетерами методом киссинга (стент указан стрелкой)

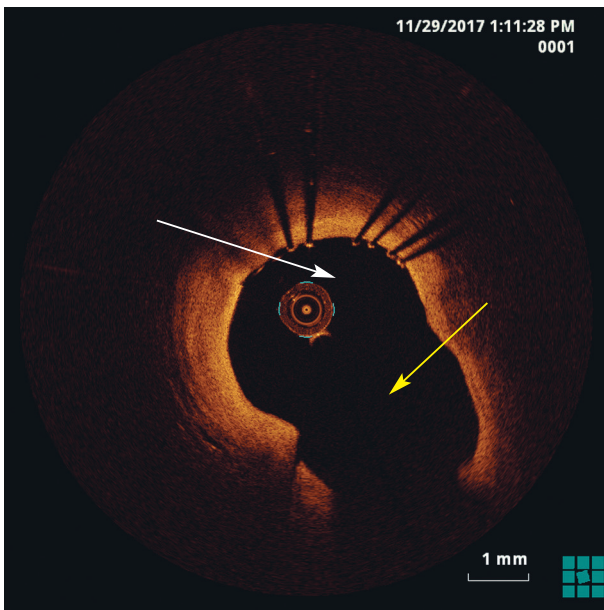


Рис. 7. На основании результатов финальной ОКТ с признаками успешной аппозиции стента в стволе ЛКА, ПНА (белая стрелка) и устье ОА (желтая стрелка) принято решение об одностентовой тактике ЧКВ

КАГ: гемодинамически значимый стеноз ствола ЛКА с вовлечением проксимального сегмента ПНА. Выполнено ЧКВ с имплантацией стента с лекарственным покрытием в ЛКА с переходом в ПНА (рис. 6, 7). При контрольном обследовании через 8 мес КАГ показала признаки рестеноза в ОА, однако по данным ОКТ рестеноз составил всего 25,8% (рис. 8). Показаний к эндоваскулярному лечению нет. При проведении стресс-эхокардиографии признаков преходящей ишемии миокарда не выявлено.

### Пример 3. Мальпозиция

Мужчина 60 лет поступил с диагнозом «нестабильная стенокардия», выполнено ЧКВ со стентированием симптом-связанной ОА. При контрольной ОКТ выявлены признаки мальпозиции стента до 0,34 мм, а также краевая диссекция в месте установки стента (рис. 9). В месте мальпозиции стента проведена дополнительная дилатация баллоном NS, по поводу краевой диссекции избрана консервативная тактика. При контрольной ОКТ че-

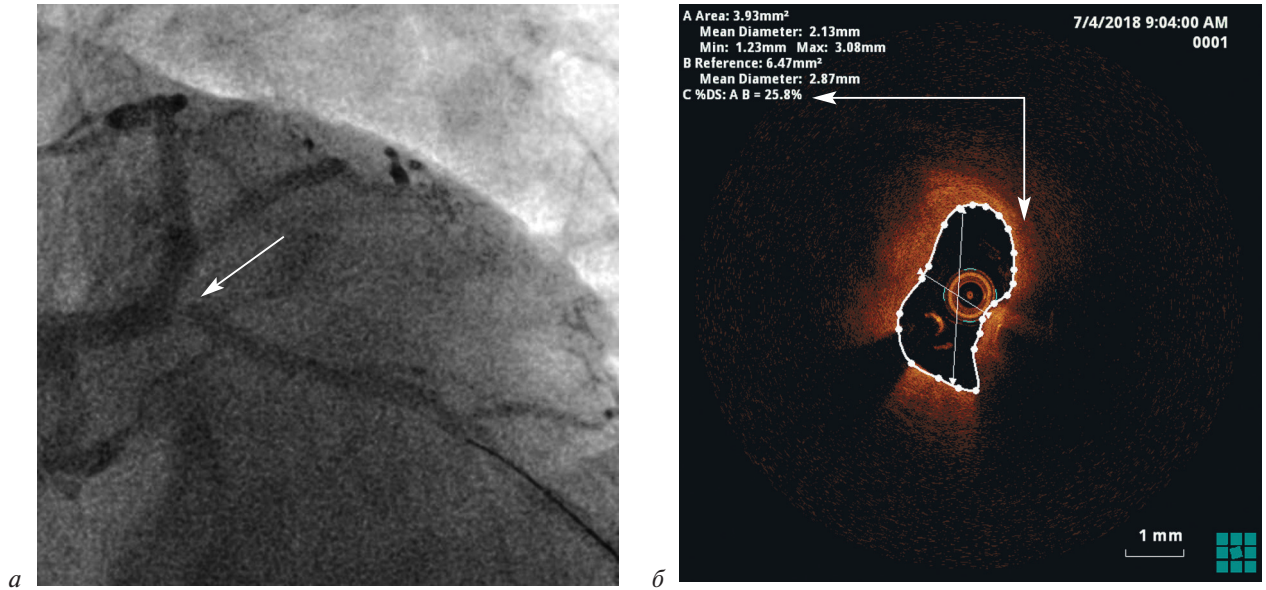


Рис. 8. Контрольное обследование через 8 мес:

*a* – по данным КАГ выявлены ангиографические признаки критического стеноза устья ОА; *б* – по результатам ОКТ степень сужения составила лишь 25,8%

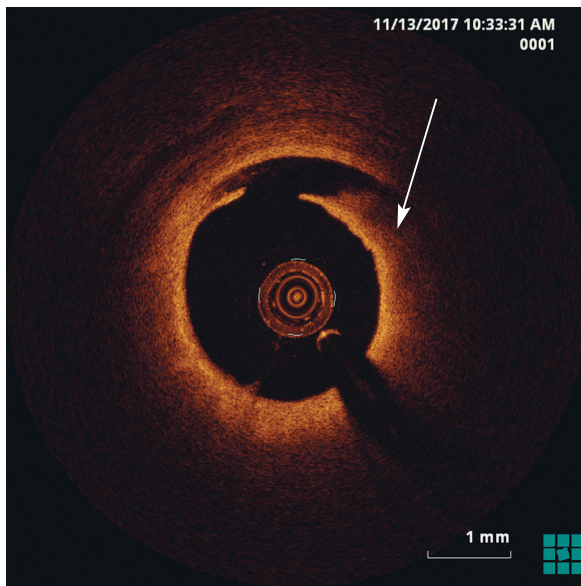


Рис. 9. ОКТ-признаки диссекции стенки артерии по краю установленного стента

рез 7 мес стент проходим, без признаков рестеноза, визуализируется эндотелизация диссекции (рис. 10, 11).

**Пример 4. Внутрисосудистая гематома**

Мужчина 50 лет. По поводу стеноза ПКА (рис. 12) проведено плановое ЧКВ с имплантацией стента с лекарственным покрытием. На контрольной ангиограмме выявлен дефект заполнения просвета артерии по дистальной

границе стента. При контроле данного участка на ОКТ выявлены признаки массивной гематомы (затекание крови / контрастного вещества под интиму), распространившейся дистально вдоль сосуда (рис. 13). В участок артерии с ОКТ-признаками гематомы внутри сосуда был имплантирован дополнительный стент с отличным финальным результатом и кровотоком TIMI 3. По данным ОКТ-контроля ПКА, гематома успешно прижата дополнительным стентом (рис. 14).

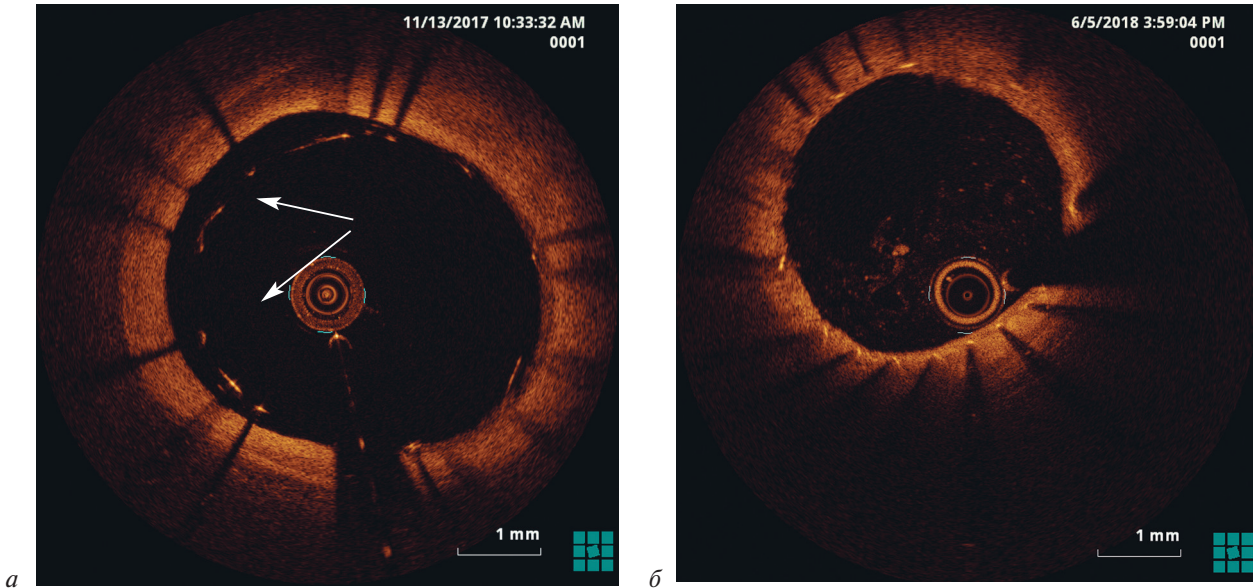


Рис. 10. По поводу мальпозиции стента выполнена дополнительная дилатация некомплаэнтным баллоном: *а* – выраженная мальпозиция участка стента до 0,34 мм; *б* – при контроле через 7 мес признаки полной эндотелизации поверхности стента

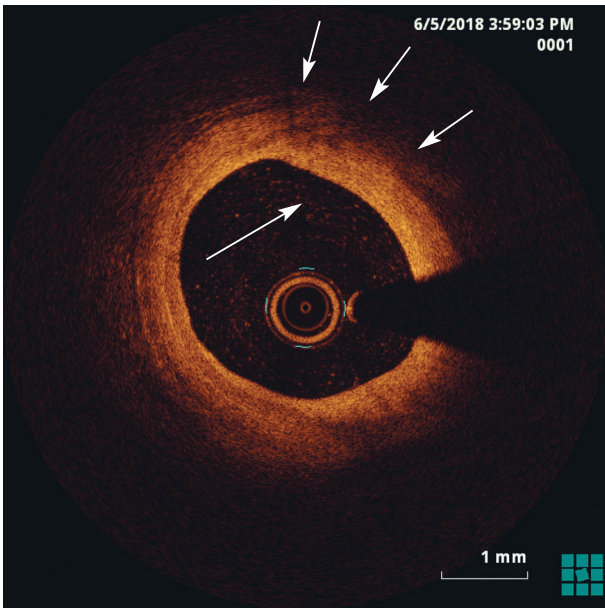


Рис. 11. При ОКТ-контроле через 7 мес признаки заживления участка диссекции артерии

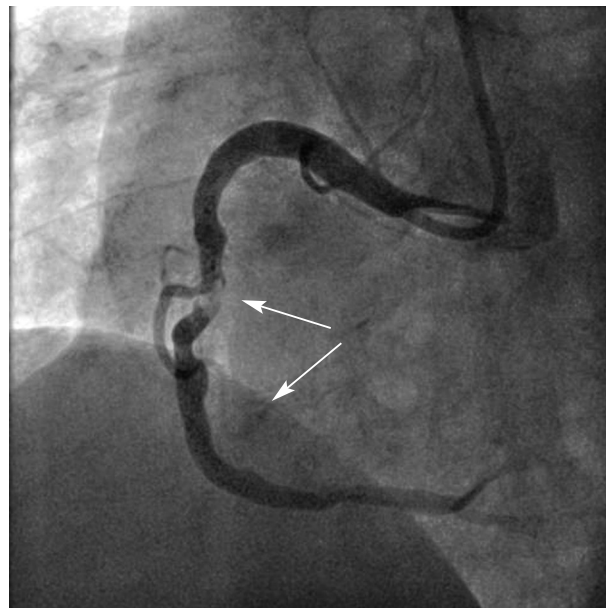


Рис. 12. Протяженный стеноз ПКА

### Заключение

Методики внутрисосудистой визуализации могут способствовать повышению эффективности эндоваскулярных процедур как за счет более избирательного подхода при уточнении показаний к ЧКВ, так и за счет выявления и своевременного устранения дефектов вмеша-

тельства. В согласительном заявлении ЕАРСИ 2018 г. ВСУЗИ и ОКТ у пациентов с поражением ствола левой коронарной артерии, хроническими тотальными окклюзиями, пролонгированными стенозами, острым коронарным синдромом и некоторыми другими состояниями рекомендуются к более широкому применению. Весьма вероятно, что с течением времени

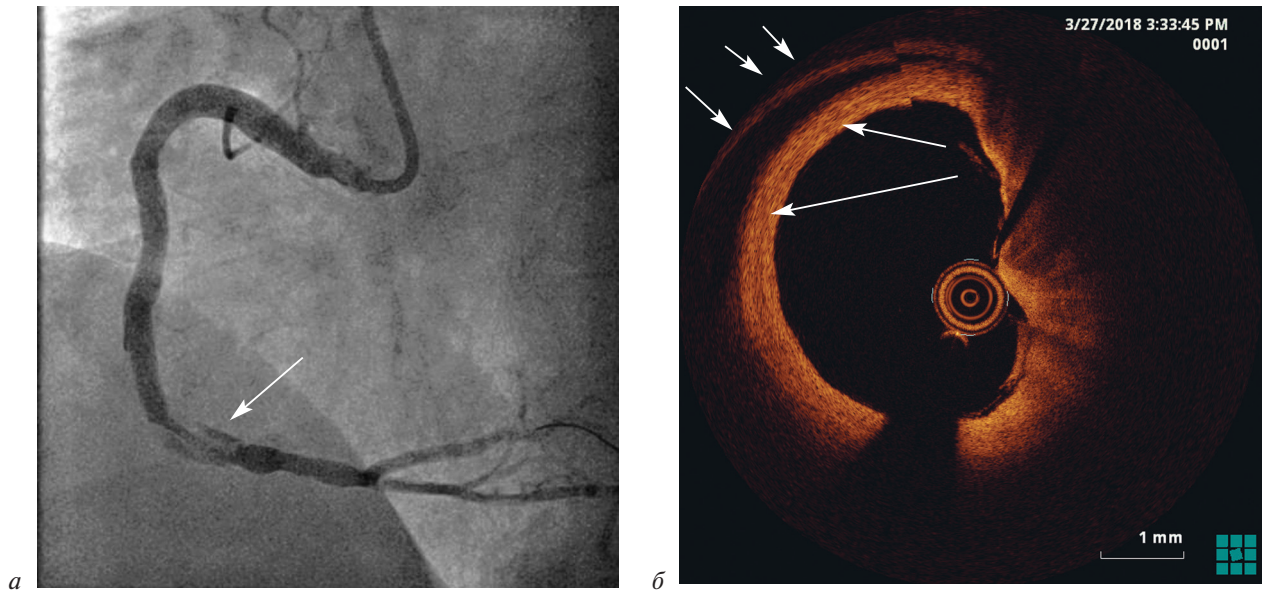


Рис. 13. Результаты обследования:

*a* – дефект заполнения просвета артерии по дистальному краю стента по данным ангиографии; *б* – ОКТ-признаки массивной гематомы внутри стенки артерии

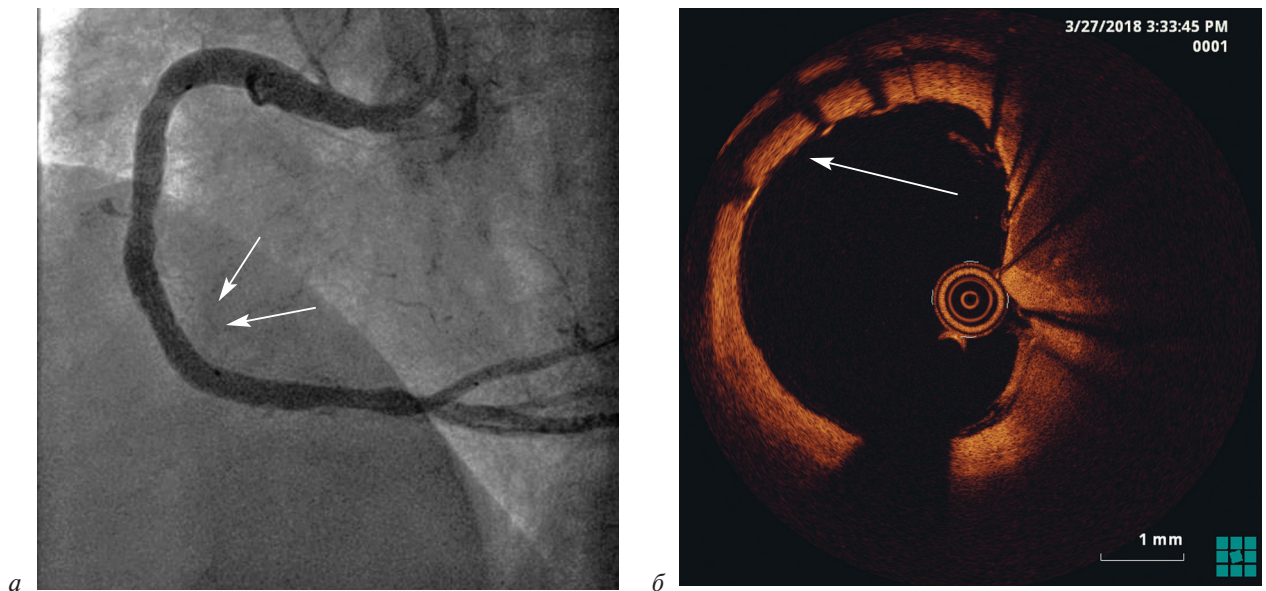


Рис. 14. Результаты имплантации дополнительного стента в месте гематомы внутри стенки артерии:

*a* – финальная ангиограмма ПКА с кровотоком TIMI 3; *б* – ОКТ-признаки успешно прижатой гематомы

накопленный опыт использования этих методов позволит пересмотреть существующие показания к ЧКВ.

**Конфликт интересов.** Авторы заявляют об отсутствии конфликта интересов.

**Литература [References]**

1. Алекян Б.Г., Григорьян А.М., Стаферов А.В., Карапетян Н.Г. Рентгенэндоваскулярная диагностика и лечение заболеваний сердца и сосудов в российской федерации – 2017 год. *Эндоваскулярная хирургия.* 2018; 5 (2): 93–240. DOI: 10.24183/2409-4080-2018-5-2-93-240

- [Alekyan B.G., Grigor'yan A.M., Staferov A.V., Karapetyan N.G. Endovascular diagnostics and treatment in the russian federation (2017). *Russian Journal of Endovascular Surgery.* 2018; 5 (2): 93–240 (in Russ.). DOI: 10.24183/2409-4080-2018-5-2-93-240]
2. Al-Lamee R., Thompson D., Dehbi H.M., Sen S., Tang K., Davies J. et al. Percutaneous coronary intervention in stable angina (ORBITA): a double-blind, randomised controlled trial. *Lancet.* 2018; 391 (10115): 31–40. DOI:https://doi.org/10.1016/S0140-6736(17)32714-9
3. Maron D.J., Hochman J.S., O'Brien S.M., Reynolds H.R., Boden W.E., Stone G.W. et al. International Study of Comparative Health Effectiveness with Medical and Invasive Approaches (ISCHEMIA) trial: rationale and design. *Am. Heart J.* 2018; 201: 124–35. DOI: 10.1016/j.ahj.2018.04.011
4. Räber L., Mintz G.S., Koskinas K.C., Johnson T.W., Holm N.R., Onuma Y. et al. Clinical use of intracoronary



- imaging. Part 1: guidance and optimization of coronary interventions. An expert consensus document of the European Association of Percutaneous Cardiovascular Interventions: endorsed by the Chinese Society of Cardiology. *Eur. Heart J.* 2018; May 22. DOI: 10.1093/eurheartj/ehy285
5. Prati F., Di Vito L., Biondi-Zoccai G., Occhipinti M., La Manna A., Tamburino C. et al. Angiography alone versus angiography plus optical coherence tomography to guide decision-making during percutaneous coronary intervention: the Centro per la Lotta contro l'Infarto Optimisation of Percutaneous Coronary Intervention (CLI-OPCI) study. *EuroIntervention.* 2012; 8 (7): 823–9. DOI: 10.4244/EIJV8I7A125
  6. Sheth T.N., Kajander O.A., Lavi S., Cantor W.J., Cheema A.N., Stankovic G. et al. Optical coherence tomography-guided percutaneous coronary intervention in ST-segment-elevation myocardial infarction: a prospective propensity-matched cohort of the thrombectomy versus percutaneous coronary intervention alone trial. *Circ. Cardiovasc. Interv.* 2016; 9 (4): e003414. DOI: 10.1161/CIRCINTERVENTIONS.115.003414
  7. Iannaccone M., D'Ascenzo F., Frangieh A.H., Niccoli G., Ugo F., Boccuzzi G. et al. Impact of an optical coherence tomography guided approach in acute coronary syndromes: a propensity matched analysis from the international FORMIDABLE-CARDIOGROUP IV and USZ registry. *Catheter. Cardiovasc. Interv.* 2017; 90 (2): E46–52. DOI: 10.1002/ccd.26880
  8. Wijns W., Shite J., Jones M.R., Lee S.W., Price M.J., Fabbiochi F. et al. Optical coherence tomography imaging during percutaneous coronary intervention impacts physician decision-making: ILUMIEN I study. *Eur. Heart J.* 2015; 36 (47): 3346–55. DOI: 10.1093/eurheartj/ehv367
  9. Meneveau N., Souteyrand G., Motreff P., Caussin C., Amabile N., Ohlmann P. et al. Optical coherence tomography to optimize results of percutaneous coronary intervention in patients with non-ST-elevation acute coronary syndrome: results of the multicenter, randomized DOCTORS Study (Does Optical Coherence Tomography Optimize Results of Stenting). *Circulation.* 2016; 134 (13): 906–17. DOI: 10.1161/CIRCULATIONAHA.116.024393
  10. Antonsen L., Thayssen P., Maehara A., Hansen H.S., Junker A., Veien K.T. et al. Optical coherence tomography guided percutaneous coronary intervention with Nobori stent implantation in patients with non-ST-segment-elevation myocardial infarction (OCTACS) trial: difference in strut coverage and dynamic malapposition patterns at 6 months. *Circ. Cardiovasc. Interv.* 2015; 8 (8): e002446. DOI: 10.1161/CIRCINTERVENTIONS.114.002446
  11. Lee S.Y., Kim J.S., Yoon H.J., Hur S.H., Lee S.G., Kim J.W. et al. Early strut coverage in patients receiving drug-eluting stents and its implications for dual antiplatelet therapy: a randomized trial. *JACC Cardiovasc. Imaging.* 2018; Feb 9. PII: S1936-878X(18)30011-1. DOI: 10.1016/j.jcmg.2017.12.014
  12. Ali Z.A., Maehara A., Généreux P., Shlofmitz R.A., Fabbiochi F., Nazif T.M. et al. Optical coherence tomography compared with intravascular ultrasound and with angiography to guide coronary stent implantation (ILUMIEN III: OPTIMIZE PCI): a randomised controlled trial. *Lancet.* 2016; 388 (10060): 2618–28. DOI: 10.1016/S0140-6736(16)31922-5
  13. Kubo T., Shinke T., Okamura T., Hibi K., Nakazawa G., Morino Y. et al. Optical frequency domain imaging vs. intravascular ultrasound in percutaneous coronary intervention (OPINION trial): one-year angiographic and clinical results. *Eur. Heart J.* 2017; 38 (42): 3139–47. DOI: 10.1093/eurheartj/ehx351
  14. Adriaenssens T., Joner M., Godschalk T., Malik N., Alfonso F., Xhepa E. et al. Optical coherence tomography findings in patients with coronary stent thrombosis: a report of the PRES-TIGE Consortium (Prevention of Late Stent Thrombosis by an Interdisciplinary Global European Effort). *Circulation.* 2017; 136 (11): 1007–21. DOI: 10.1161/CIRCULATIONAHA.117.026788
  15. Souteyrand G., Amabile N., Mangin L., Chabin X., Meneveau N., Cayla G. et al. Mechanisms of stent thrombosis analysed by optical coherence tomography: insights from the national PESTO French registry. *Eur. Heart J.* 2016; 37 (15): 1208–16. DOI: 10.1093/eurheartj/ehv711
  16. Prati F., Romagnoli E., Burzotta F., Limbruno U., Gatto L., La Manna A. et al. Clinical impact of OCT findings during PCI: the CLI-OPCI II study. *JACC Cardiovasc. Imaging.* 2015; 8 (11): 1297–305. DOI: 10.1016/j.jcmg.2015.08.013
  17. Kawamori H., Shite J., Shinke T., Otake H., Matsumoto D., Nakagawa M. et al. Natural consequence of post-intervention stent malapposition, thrombus, tissue prolapse, and dissection assessed by optical coherence tomography at mid-term follow-up. *Eur. Heart J. Cardiovasc. Imaging.* 2013; 14 (9): 865–75. DOI: 10.1093/ehjci/jes299
  18. Radu M.D., Råber L., Heo J., Gogas B.D., Jørgensen E., Kelbæk H. et al. Natural history of optical coherence tomography-detected non-flow-limiting edge dissections following drug-eluting stent implantation. *EuroIntervention.* 2014; 9 (9): 1085–94. DOI: 10.4244/EIJV9I9A183

Поступила 11.07.2018

Принята к печати 03.08.2018

© Коллектив авторов, 2018

УДК 616.831-005.4:616.132.2-089.844:616.127-005.8

## УСПЕШНОЕ ПРИМЕНЕНИЕ АСПИРАЦИОННОЙ СИСТЕМЫ PENUMBRA ПРИ ИШЕМИЧЕСКОМ ИНСУЛЬТЕ У ПАЦИЕНТКИ ПОСЛЕ КОРОНАРНОГО СТЕНТИРОВАНИЯ НА ФОНЕ ИНФАРКТА МИОКАРДА

*Румянцева Н.А., Григорьян А.М., Махалдиани Б.З., Чернов Е.И.*

Клинический госпиталь «Лапино» группы компаний «Мать и дитя», 1-е Успенское ш., 111, Московская обл., Одинцовский р-н, д. Лапино, 143081, Российская Федерация

Румянцева Надежда Александровна, канд. мед. наук, зам. гл. врача по лечебной работе, врач-невролог;  
Григорьян Ашот Михайлович, канд. мед. наук, заведующий отделением рентгенохирургических методов диагностики и лечения;  
Махалдиани Бадри Зурабович, специалист по рентгенэндоваскулярным методам диагностики и лечения;  
Чернов Евгений Игоревич, врач-кардиолог

В статье представлен клинический случай лечения пациентки старшей возрастной группы с острым нарушением мозгового кровообращения (ОНМК), развившимся спустя 4 ч после выполненного экстренного коронарного стентирования на фоне острого инфаркта миокарда. Учитывая срок развития ОНМК, проведенную системную гепаринизацию, прием нагрузочных доз дезагрегантов, было принято решение отказаться от проведения тромболитической терапии в пользу тромбаспирации из средней мозговой артерии с использованием системы Penumbra. Благодаря минимальному времени, прошедшему между моментом манифестации клинической симптоматики ОНМК и восстановлением кровотока по интракраниальным сегментам мозговых артерий, достигнуто полное восстановление физической активности при минимальном речевом дефиците. После 7 сут пребывания в клинике пациентка с восстановившимися функциями верхних и нижних конечностей и некоторым речевым дефицитом (моторная афазия) была переведена в реабилитационный центр для дальнейшего восстановления.

**Ключевые слова:** ишемический инсульт; инфаркт миокарда; тромбаспирация; коронарное стентирование.

**Для цитирования:** Румянцева Н.А., Григорьян А.М., Махалдиани Б.З., Чернов Е.И. Успешное применение аспирационной системы Penumbra при ишемическом инсульте у пациентки после коронарного стентирования на фоне инфаркта миокарда. *Эндоваскулярная хирургия*. 2018; 5 (3): 346–50. DOI: 10.24183/2409-4080-2018-5-3-346-350

**Для корреспонденции:** Григорьян Ашот Михайлович, E-mail: gashot@inbox.ru

## SUCCESSFUL APPLICATION OF THE PENUMBRA ASPIRATION SYSTEM FOR ISCHEMIC STROKE IN A PATIENT AFTER CORONARY STENTING FOR ACUTE MYOCARDIAL INFARCTION

*Rumyantseva N.A., Grigor'yan A.M., Makhaldiani B.Z., Chernov E.I.*

Lapino Clinical Hospital, Medical Group "Mother and child", Moscow Region, Odintsovskiy District, 143081, Russian Federation

Nadezhda A. Rumyantseva, Cand. Med. Sc., Deputy Chief Physician, Neurologist;  
Ashot M. Grigor'yan, Cand. Med. Sc., Head of Department;  
Badri Z. Makhaldiani, Endovascular Surgeon;  
Evgeniy I. Chernov, Cardiologist

The article presents the clinical case of an octogenarian patient with the acute stroke which developed 4 hours after the coronary stenting for the acute myocardial infarction. Given the duration of stroke development, systemic heparinization, a loading dose of antiplatelet agents, it was decided to abandon the thrombolysis in favor of thrombectomy from the middle cerebral artery using the Penumbra system. Due to the minimum time that elapsed between the moments of acute stroke clinical symptoms manifestation and blood flow restoration in the intracranial segments of cerebral arteries, a complete recovery of physical activity was achieved at the minimum speech deficiency. After 7 days in the clinic the patient with restored functions of upper and lower extremities and some speech deficit (motor aphasia) was transferred to the rehabilitation center for further recovery.

**Keywords:** ischemic stroke; myocardial infarction; thrombectomy; coronary stenting.

**For citation:** Rumyantseva N.A., Grigor'yan A.M., Makhaldiani B.Z., Chernov E.I. Successful application of the Penumbra aspiration system for ischemic stroke in a patient after coronary stenting for acute myocardial infarction. *Russian Journal of Endovascular Surgery*. 2018; 5 (3): 346–50. DOI: 10.24183/2409-4080-2018-5-3-346-350

**For correspondence:** Ashot M. Grigor'yan, E-mail: gashot@inbox.ru

**Conflict of interest.** The authors declare no conflict of interest.

Received July 30, 2018  
Accepted August 6, 2018

## Введение

На сегодняшний день сердечно-сосудистые заболевания являются одной из первых причин смерти в Российской Федерации. По данным Федеральной службы государственной статистики, в России за 2015 г. количество летальных исходов от заболеваний системы кровообращения составило 930 120, из которых 31% (290 300) приходится на заболевания сосудов, кровоснабжающих головной мозг [1]. Атеросклероз как системное заболевание часто поражает несколько сосудистых бассейнов одновременно с развитием в каждом из них соответствующих клинических проявлений. В то же время возможна выраженная клиническая манифестация в одном из артериальных бассейнов при бессимптомном, латентном течении в других.

## Клинический случай

Пациентка О., 81 год, поступила в отделение рентгенохирургических методов диагностики и лечения клинического госпиталя «Лапино» по скорой помощи с диагнозом «острый коронарный синдром с подъемом сегмента *ST*». Со слов

больной, впервые возникли болевые ощущения давящего характера слева в области грудины с иррадиацией в левую руку. При поступлении состояние тяжелое, одышка, явления сердечной недостаточности по малому кругу. На догоспитальном этапе была проведена терапия – плагирил 150 мг, аспирин 500 мг, гепарин 4000 ЕД, морфин 1 мл внутривенно. Выполнена селективная полипроекционная коронарография, по результатам которой визуализирована окклюзия огибающей артерии в дистальном сегменте (рис. 1). В течение короткого времени проведена механическая реканализация окклюзированного сегмента с последующей ангиопластикой и стентированием пораженного сегмента. На контрольной коронарографии – полная аппозиция стента, кровоток ТІМІ 3, признаков диссекции нет.

После операции больная была переведена в палату интенсивной терапии под наблюдение. В послеоперационном периоде активных жалоб не предъявляла, состояние удовлетворительное, на электрокардиограмме – положительная динамика, выражающаяся в снижении амплитуды сегмента *ST*. Однако спустя 4 ч после оперативного вмешательства возникли резкое угнетение

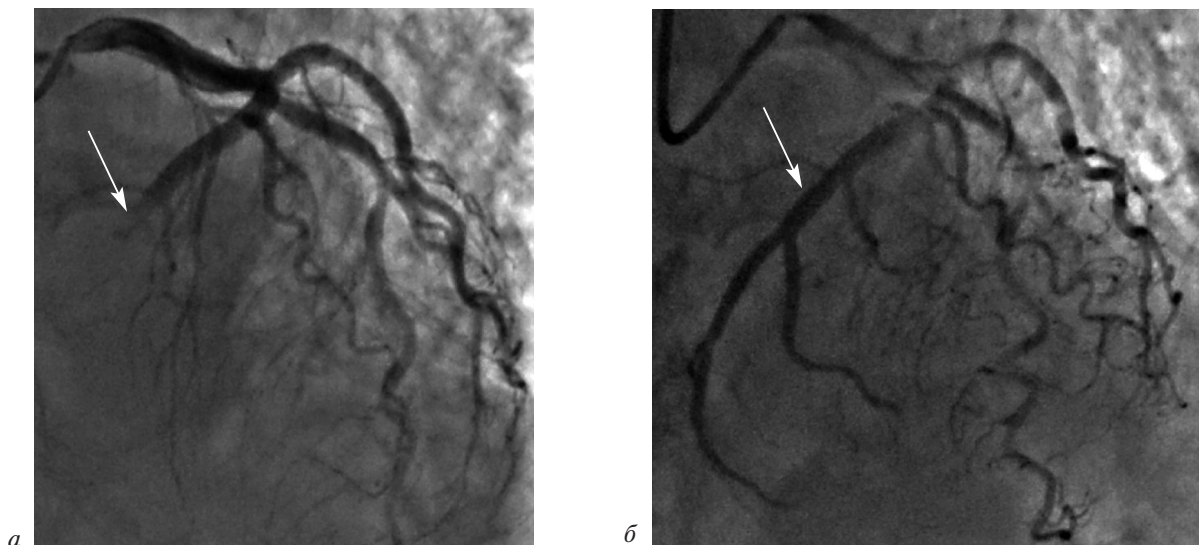


Рис. 1. Коронарограммы левой коронарной артерии пациентки с острым коронарным синдромом с подъемом сегмента *ST*:

*а* – до вмешательства окклюзия огибающей артерии; *б* – восстановление кровотока в системе огибающей артерии после имплантации стента

сознания до сопора, правосторонняя гемиплегия. Оценка по шкале NIHSS – 20 баллов.

Выполнена компьютерная томография (КТ) головного мозга. Отмечена зона сниженной перфузии в правой теменной области (–5–7 ед. Н.) размерами 4,0×1,5×1,5 см (рис. 2, *а*). При нативной КТ свежих очаговых изменений не определяется, наблюдается старый ишемический очаг. При выполнении КТ-ангиографии выявлена окклюзия средней мозговой артерии (рис. 2, *б*). Учитывая срок развития ОНМК, проведенную системную гепаринизацию, прием нагрузочных доз дезагрегантов, было принято решение отказаться от проведения тромболитической терапии в пользу тромбаспирации из средней мозговой артерии с использованием системы Penumbra ACE 068.

Пациентка экстренно доставлена в рентгенооперационную. Проведена ангиография левой внутренней сонной артерии. Визуализирована окклюзия на уровне сегмента М1 левой средней мозговой артерии (рис. 3, *а*). Посредством аспирационной системы Penumbra ACE 68 выполнена успешная аспирация тромба (рис. 3, *б*; 4).

Контрольная ангиография показала полное восстановление проходимости артерии. Операция завершена без осложнений. Больная переведена в палату интенсивной терапии под наблюдение невролога и дежурного кардиолога. Послеоперационный период протекал без осложнений. Спустя 8 ч выполнена контрольная магнитно-резонансная томография – геморрагических изменений не выявлено (рис. 5). Пациентка в созна-

нии, активно бодрствует. Контакту недоступна из-за смешанной афазии. Снижена сила в правых конечностях до 1–2 баллов, с наличием минимальных движений в них. Тонус мышц паретичных конечностей существенно не изменен. Динамика по шкале NIHSS – 16 баллов, по модифицированной шкале Рэнкина – 3 балла.

При осмотре невролога через 3 сут после оперативного вмешательства отмечена положительная динамика на фоне продолжающейся медикаментозной терапии. Пациентка в сознании, наблюдается частичный регресс афазии и восстановление движений в правых конечностях в полном объеме. Оценка по шкале NIHSS – 4 балла, по шкале Рэнкина – 2 балла.

Возникли различные предположения о причинах того, что у больной за короткое время, с небольшим интервалом развились два острых состояния – острый коронарный синдром и острое нарушение мозгового кровообращения. При углубленном изучении анамнеза было выявлено, что ранее больной выставляли диагноз, связанный с нарушением ритма сердца, более точной информации получить от родных не представилось возможным. Принимая во внимание полученную информацию, а также с целью определения предикторов возникновения ОНМК и профилактики эмболии в будущем, пациентке была проведена эхокардиография для исключения открытого овального окна, вегетаций на клапанном аппарате и тромбов в ушке левого предсердия. Результаты оказались отрицательными. После

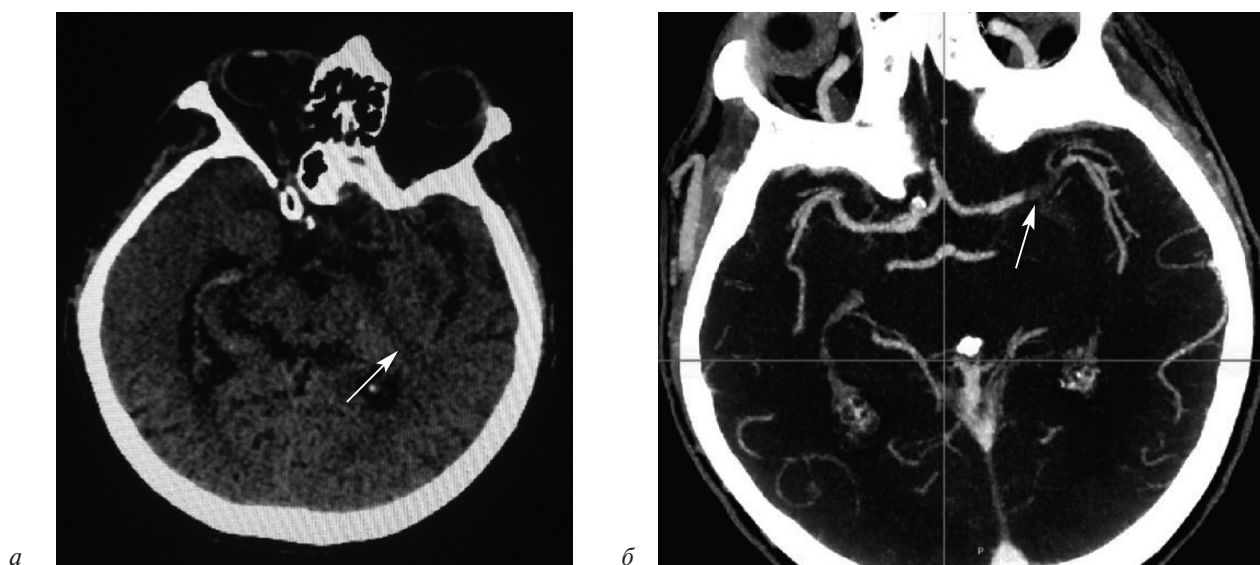


Рис. 2. Результаты компьютерной томографии пациентки с острым нарушением мозгового кровообращения в бассейне левой средней мозговой артерии: *а* – стрелкой указан старый ишемический очаг; *б* – стрелкой указана зона окклюзии средней мозговой артерии в сегменте М1

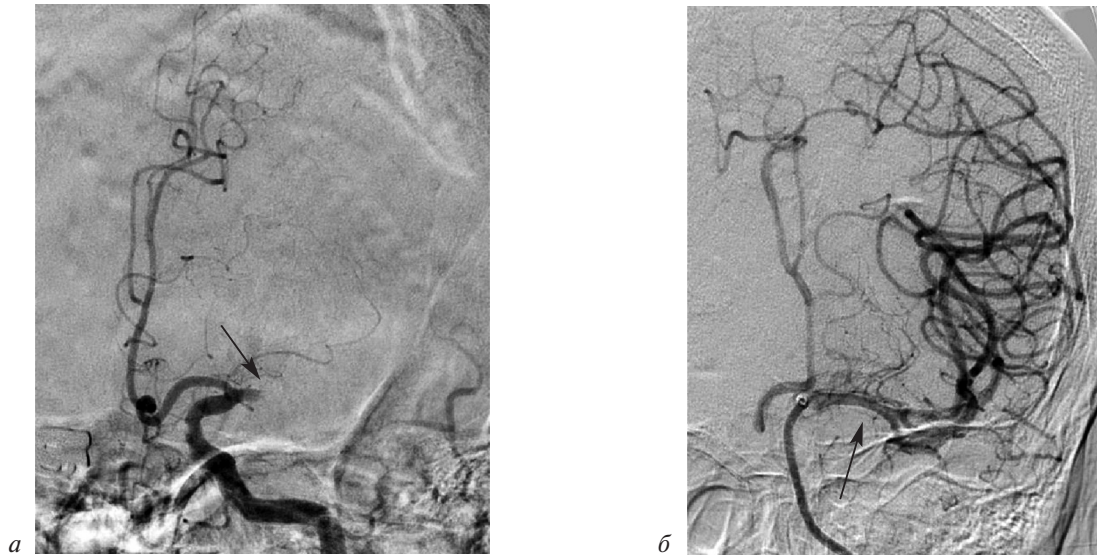

Рис. 3. Ангиограммы левой средней мозговой артерии пациентки с острым нарушением мозгового кровообращения:

*a* – окклюзия в сегменте М1 до операции; *б* – восстановление проходимости по артерии после тромбаспирации

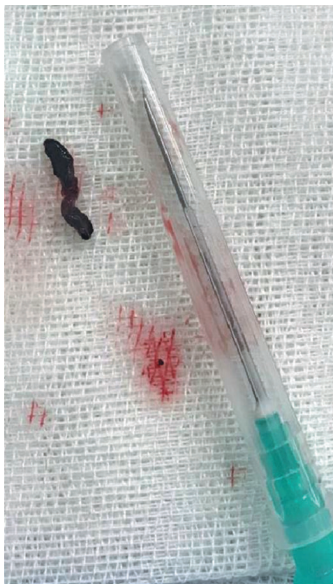

Рис. 4. Тромб, удаленный из бассейна средней мозговой артерии

7 сут пребывания в клинике пациентка с восстановившимися функциями верхних и нижних конечностей и некоторым речевым дефицитом (моторная афазия) была переведена в реабилитационный центр для дальнейшего восстановления.

### Обсуждение

В последние годы благодаря результатам рандомизированных клинических исследований (MR CLEAN, EXTEND-IA, SWIFT-PRIME, REVASCAT, ESCAPE) [2–8] доказана эффективность внутрисосудистых вмешательств в острой-

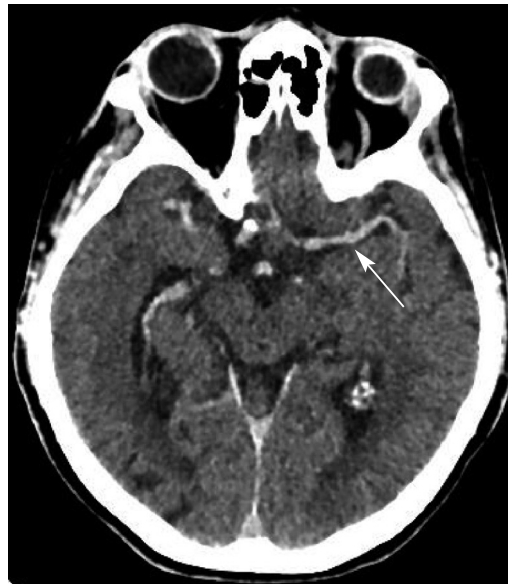

Рис. 5. Компьютерная томограмма головного мозга пациентки через 8 ч после выполненной тромбаспирации

шем периоде ишемического инсульта, вызванного окклюзией крупных артерий каротидного бассейна, в рамках 6-часового терапевтического окна у избранной группы пациентов. Следует отметить, что результаты двух завершённых рандомизированных исследований DAWN и DEFUSE-3 показали, что у больных с проксимальным поражением интракраниальных сосудов применение системы тромбэкстракции эффективно в течение 24 ч с момента проявления первых симптомов ОНМК. Таким образом, терапевтическое окно может быть расширено с 6 до 24 ч [9].

Крупное исследование COMPASS, опубликованное в 2018 г., продемонстрировало, что при остром ишемическом инсульте в бассейнах передней и средней мозговых артерий в отдаленном периоде наблюдения у механической тромбаспирации нет преимуществ перед стент-ретриверами [10]. Еще одно многоцентровое исследование (PROMISE), также опубликованное в 2018 г., доказало, что механическая тромбаспирация из крупных внутричерепных артерий с использованием системы Penumbra является относительно эффективным и безопасным методом лечения острого нарушения мозгового кровообращения по ишемическому типу [11]. Наилучшие результаты были получены с применением специализированных устройств последнего поколения – стент-ретриверов (в первую очередь Solitaire и Trevo), однако использование эндоваскулярного инструментария с другими принципами восстановления проходимости артерии (в основном тромбаспирации) также является многообещающим методом [12].

### Заключение

Одним из осложнений острого инфаркта миокарда может оказаться развитие инсульта. Данное осложнение проявляется в 3–5% всех случаев после экстренного чрескожного коронарного вмешательства, и, как правило, клиническая картина развивается либо во время, либо сразу после завершения процедуры. В представленном клиническом наблюдении картина ОНМК развилась спустя 4 ч после выполненной интервенции, что может свидетельствовать об эмболическом характере инсульта. В большинстве случаев ввиду анатомических особенностей эмболия происходит в бассейне средней мозговой артерии [13]. На сегодняшний день одним из основных методов лечения ОНМК по ишемическому типу является выполнение экстренной эндоваскулярной тромбэкстракции/тромбаспирации, которая в нашем случае продемонстрировала свою эффективность.

**Конфликт интересов.** Авторы заявляют об отсутствии конфликта интересов.

### Литература [References]

1. Алеян Б.Г., Петросян К.В., Петросян Н.Г., Махалдиани Б.З. Лечение пациентов с сочетанной патологией коронарного и каротидного бассейнов. В кн.: Алеян Б.Г. (ред.) Рентгенэндоваскулярная хирургия. Национальное руководство. Том 3. М.: Литтерра; 2017: 273–82.

- [Alekyan B.G., Petrosyan K.V., Petrosyan N.G., Makhaldiani B.Z. Treatment of patients with combined pathology of coronary and carotid basins. In: Alekyan B.G. (Ed.) Endovascular surgery. National guide. V. 3. Moscow: Litterra; 2017: 273–82 (in Russ.).]
2. Berkhemer O.A., Fransen P.S., Beumer D., van den Berg L.A., Lingsma H.F., Yoo A.J. et al. A randomized trial of intraarterial treatment for acute ischemic stroke. *N. Engl. J. Med.* 2015; 372 (1): 11–20. DOI: 10.1056/NEJMoa1411587
3. Campbell B.C., Mitchell P.J., Kleinig T.J., Dewey H.M., Churilov L., Yassi N. et al. Endovascular therapy for ischemic stroke with perfusion-imaging selection. *N. Engl. J. Med.* 2015; 372 (11): 1009–18. DOI: 10.1056/NEJMoa1414792
4. Saver J.L., Goyal M., Bonafe A., Diener H.C., Levy E.L., Pereira V.M. et al. Stent-retriever thrombectomy after intravenous t-PA vs. t-PA alone in stroke. *N. Engl. J. Med.* 2015; 372 (24): 2285–95. DOI: 10.1056/NEJMoa1415061
5. Jovin T.G., Chamorro A., Cobo E., de Miquel M.A., Molina C.A., Rovira A. et al. Thrombectomy within 8 hours after symptom onset in ischemic stroke. *N. Engl. J. Med.* 2015; 372 (24): 2296–306. DOI: 10.1056/NEJMoa1503780
6. Goyal M., Demchuk A.M., Menon B.K., Eesa M., Rempel J.L., Thornton J. et al. Randomized assessment of rapid endovascular treatment of ischemic stroke. *N. Engl. J. Med.* 2015; 372 (11): 1019–30. DOI: 10.1056/NEJMoa1503780
7. Анисимов К.В., Манчуров В.Н., Скрыпник Д.В., Шамалов Н.А., Васильева Е.Ю., Шпектор А.В. Технические аспекты эндоваскулярного лечения ишемического инсульта. *Эндоваскулярная хирургия.* 2018; 5 (1): 30–42. DOI: 10.24183/2409-4080-2018-5-1-30-42 [Anisimov K.V., Manchurov V.N., Skrypnik D.V., Shamalov N.A., Vasil'eva E.Yu., Shpektor A.V. Technical aspects of endovascular treatment for ischemic stroke. *Russian Journal of Endovascular Surgery.* 2018; 5 (1): 30–42 (in Russ.). DOI: 10.24183/2409-4080-2018-5-1-30-42]
8. Володюхин М.Ю., Хасанова Д.Р., Дёмин Т.В., Хайруллин Р.Н., Загидуллин Б.И., Мусин Ш.Г., Шарафутдинов М.Р. Шкала ПРЕВИЗ для прогнозирования клинического исхода применения рентгенохирургических методов восстановления церебрального кровотока. *Эндоваскулярная хирургия.* 2018; 5 (1): 50–7. DOI: 10.24183/24094080-2018-5-1-50-57 [Volodyukhin M.Yu., Khasanova D.R., Demin T.V., Khayrullin R.N., Zagidullin B.I., Musin Sh.G., Sharafutdinov M.R. The PREVIZ scale to predict the clinical outcome of the use of endovascular methods to restore cerebral blood flow. *Russian Journal of Endovascular Surgery.* 2018; 5 (1): 50–7 (in Russ.). DOI: 10.24183/24094080-2018-5-1-50-57]
9. Ragoschke-Schumm A., Walter S. DAWN and DEFUSE-3 trials: is time still important? *Radiologe.* 2018. DOI: 10.1007/s00117-018-0406-4
10. Turk A.S., Siddiqui A.H., Mocco J. A comparison of direct aspiration versus stent retriever as a first approach ('COMPASS'): protocol. *J. Neurointerv. Surg.* 2018; PII: neurintsurg-2017-013722. DOI: 10.1136/neurintsurg-2017-013722
11. Schramm P., Navia P., Papa R., Parra J.Z., Weitz A.T., Weber W. et al. Abstract TP27: ADAPT reperfusion with ACE64 and ACE68 is safe and effective in large vessel occlusions of the anterior circulation – the PROMISE registry results. *Stroke.* 2018; 49 (Suppl. 1): ATP27. DOI: 10.1161/str.49.suppl\_1.TP27
12. Савелло А.В., Свистов Д.В. Внутрисосудистые вмешательства в остром периоде ишемического инсульта: результаты последних клинических исследований и практическая перспектива. *Эндоваскулярная хирургия.* 2015; 2 (3):15–23. [Savello A.V., Svistov D.V. Endovascular interventions in acute stroke: last randomized controlled trials review and practical perspectives. *Russian Journal of Endovascular Surgery.* 2015; 2 (3):15–23 (in Russ.).]
13. Карпова Е.Н., Муравьев К.А., Муравьева В.Н., Карпов С.М., Апагуни А.Э. Профилактика и факторы риска ОНМК (обзор литературы). *Клиническая неврология.* 2015; 2: 31–6. [Karpova E.N., Muravev K.A., Muraveva V.N., Karpov S.M., Apaguni A.E. Prevention and risk factors stroke (review). *Klinicheskaya Nevrologiya (Clinical Neurology).* 2015; 2: 31–6 (in Russ.).]

© Коллектив авторов, 2018

УДК 616.126.52-005.6-089.844

## ТРОМБОЗ БИОПРОТЕЗА ПОСЛЕ ЭНДОВАСКУЛЯРНОГО ПРОТЕЗИРОВАНИЯ АОРТАЛЬНОГО КЛАПАНА

*Абугов С.А., Саакян Ю.М., Пурецкий М.В., Поляков Р.С., Федулова С.В., Марданян Г.В., Пиркова А.А., Турундаева А.Н., Вартанян Э.Л.*

ФГБНУ «Российский научный центр хирургии имени академика Б.В. Петровского», Абрикосовский пер., 2, Москва, 119991, Российская Федерация

Абугов Сергей Александрович, доктор мед. наук, профессор, руководитель отдела рентгенохирургии и аритмологии;

Саакян Юрий Мамиконович, доктор мед. наук, профессор, заведующий отделением рентгенохирургических методов диагностики и лечения;

Пурецкий Михаил Владимирович, доктор мед. наук, профессор, гл. науч. сотр.;

Поляков Роман Сергеевич, канд. мед. наук, вед. науч. сотр.;

Федулова Светлана Вячеславовна, канд. мед. наук, заведующая лабораторией интраоперационной диагностики;

Марданян Гайк Ваникович, канд. мед. наук, ст. науч. сотр.;

Пиркова Александра Александровна, канд. мед. наук, ст. науч. сотр.;

Турундаева Анастасия Николаевна, кардиолог;

Вартанян Эрик Левонович, клинический ординатор

Транскатетерная имплантация аортального клапана является инновационной технологией лечения пациентов с критическим стенозом трехстворчатого аортального клапана, не подлежащих хирургическому лечению. С увеличением количества транскатетерных имплантаций аортального клапана возрастает и количество осложнений, связанных с несостоятельностью биологического протеза в среднесрочном и отдаленном периодах. Тромбоз биопротеза сопровождается высокой летальностью и значительно ухудшает прогноз. Ранняя диагностика и назначение адекватной антикоагулянтной терапии могут уменьшить вероятность развития обструктивного тромбоза. В данной статье рассматривается случай обструктивного тромбоза биопротеза аортального клапана, обсуждается роль антикоагулянтной терапии. На фоне строгого контроля международного нормализованного отношения и проводимой терапии варфарином состояние пациентки постепенно улучшилось, увеличилась толерантность к физической нагрузке.

**Ключевые слова:** транскатетерная имплантация аортального клапана; тромбоз биопротеза; антикоагулянтная терапия.

**Для цитирования:** Абугов С.А., Саакян Ю.М., Пурецкий М.В., Поляков Р.С., Федулова С.В., Марданян Г.В., Пиркова А.А., Турундаева А.Н., Вартанян Э.Л. Тромбоз биопротеза после эндоваскулярного протезирования аортального клапана. *Эндоваскулярная хирургия*. 2018; 5 (3): 351–5. DOI: 10.24183/2409-4080-2018-5-3-351-355

**Для корреспонденции:** Вартанян Эрик Левонович, E-mail: ervartanyan@gmail.com

## POST-TAVI THROMBOSIS

*Abugov S.A., Saakyan Yu.M., Puretskiy M.V., Polyakov R.S., Fedulova S.V., Mardanyan G.V., Pirkova A.A., Turundaeva A.N., Vartanyan E.L.*

Petrovskiy Russian Research Center of Surgery, Moscow, 119991, Russian Federation

Sergey A. Abugov, Dr. Med. Sc., Professor, Head of Department;

Yuriy M. Saakyan, Dr. Med. Sc., Professor, Head of Department;

Mikhail V. Puretskiy, Dr. Med. Sc., Professor, Chief Researcher;

Roman S. Polyakov, Cand. Med. Sc., Leading Researcher;

Svetlana V. Fedulova, Cand. Med. Sc., Head of Laboratory;

Gayk V. Mardanyan, Cand. Med. Sc., Senior Researcher;

Aleksandra A. Pirkova, Cand. Med. Sc., Senior Researcher;

Anastasiya N. Turundaeva, Cardiologist;

Erik L. Vartanyan, Resident Physician

Transcatheter aortic valve implantation is an innovative treatment technology for tricuspid aortic valve critical stenosis in those patients for whom surgical procedure is contraindicated. With the increase in the number of transcatheter aortic

valve implantations, the number of complications increases as well associated with the biological prosthesis failure in the mid- and long-term. Bioprosthetic valve thrombosis is accompanied by high mortality and significantly worsens the prognosis. Early diagnosis and adequate anticoagulant therapy may reduce the probability of obstructive thrombosis. This article discusses the case of obstructive bioprosthetic aortic valve thrombosis; the role of anticoagulant therapy with warfarin is considered. Under the strict control of international normalized ratio and warfarin therapy the patient's condition gradually improved, the tolerance to physical loading increased.

**Keywords:** transcatheter aortic valve implantation; bioprosthetic valve thrombosis; anticoagulant therapy.

**For citation:** Abugov S.A., Saakyan Yu.M., Puretskiy M.V., Polyakov R.S., Fedulova S.V., Mardanyan G.V., Pirkova A.A., Turundaeva A.N., Vartanyan E.L. Post-TAVI thrombosis. *Russian Journal of Endovascular Surgery*. 2018; 5 (3): 351–5. DOI: 10.24183/2409-4080-2018-5-3-351-355

**For correspondence:** Erik L. Vartanyan, E-mail: ervartanyan@gmail.com

**Conflict of interest.** The authors declare no conflict of interest.

Received July 24, 2018  
Accepted August 3, 2018

## Введение

Протезирование аортального клапана — самая распространенная операция у пациентов с клапанной патологией [1]. В течение нескольких десятилетий хирургическая замена аортального клапана считалась «золотым стандартом» лечения таких больных. К сожалению, проведение хирургического вмешательства не всегда представляется возможным в связи с высокими рисками интраоперационных осложнений и плохим прогнозом. В настоящее время транскатетерная имплантация аортального клапана (ТИАК) является альтернативным методом лечения пациентов с высоким хирургическим риском и неоперабельных больных [2].

С увеличением количества ТИАК возрастает и количество осложнений, связанных с несостоятельностью биологического протеза в среднесрочном и отдаленном периодах. Одной из важных проблем является тромбоз биопротеза, который возникает как в ближайшем послеоперационном, так и в отдаленном периодах. Любой тромб, прикрепленный к протезу или находящийся рядом с ним, препятствует кровотоку, тем самым снижая функцию клапана, и требует лечения [3]. Тромбоз клапана сопровождается высокой летальностью и значительно ухудшает прогноз у таких пациентов [4, 5]. В настоящее время накоплен не большой опыт ведения больных с ранним тромбозом клапана после ТИАК, который возникает в 5% случаев [6, 7]. Так же невелико и количество описанных наблюдений с тромбозом клапана в отдаленном периоде.

## Клинический случай

Пациентка С., 70 лет, поступила в отделение рентгенэндоваскулярных методов диагностики и лечения 17.11.2016 г. с жалобами на одышку, головокружение, боли в грудной клет-

ке, возникающие при минимальной физической нагрузке и в покое, в том числе в ночные часы.

В течение последнего года отмечала нарастание одышки, снижение толерантности к физической нагрузке. По данным эхокардиографии (ЭхоКГ): критический стеноз аортального клапана, площадь отверстия ( $S_{ao}$ ) — 0,8 см<sup>2</sup>, фракция выброса (ФВ) — 66%, средний градиент давления — 55 мм рт. ст.

Пациентка консультирована сердечно-сосудистыми хирургами: учитывая высокий риск хирургического вмешательства в связи с сопутствующей патологией (сахарный диабет 2-го типа, инсулинозависимый, среднетяжелого течения в стадии субкомпенсации углеводного обмена; мультифокальный атеросклероз, острое нарушение мозгового кровообращения от 1997 г., 2002 г., хроническая болезнь почек 3Б стадии, варикозная болезнь нижних конечностей, ожирение III ст.), в оперативном лечении отказано. В отделении рентгенэндоваскулярных методов диагностики и лечения рекомендовано выполнение транскатетерного протезирования аортального клапана.

По результатам ЭхоКГ от 17.11.2016 г.: ФВ — 56%, локальная сократимость не нарушена, площадь раскрытия аортального клапана — 0,7 см<sup>2</sup>, пиковый градиент давления — 90 мм рт. ст., средний градиент давления — 50 мм рт. ст.

В целях предоперационной подготовки до госпитализации выполнена коронарная ангиография, по данным которой ангиографически значимых стенозов не определено.

Параметры аортального клапана, рассчитанные по данным мультиспиральной компьютерной томографии (рис. 1): периметр — 73,2 мм; диаметр, рассчитанный по периметру, — 23,3 мм; площадь — 421,9 мм<sup>2</sup>; диаметр, рассчитанный по площади, — 23,2 мм; высота отхожде-



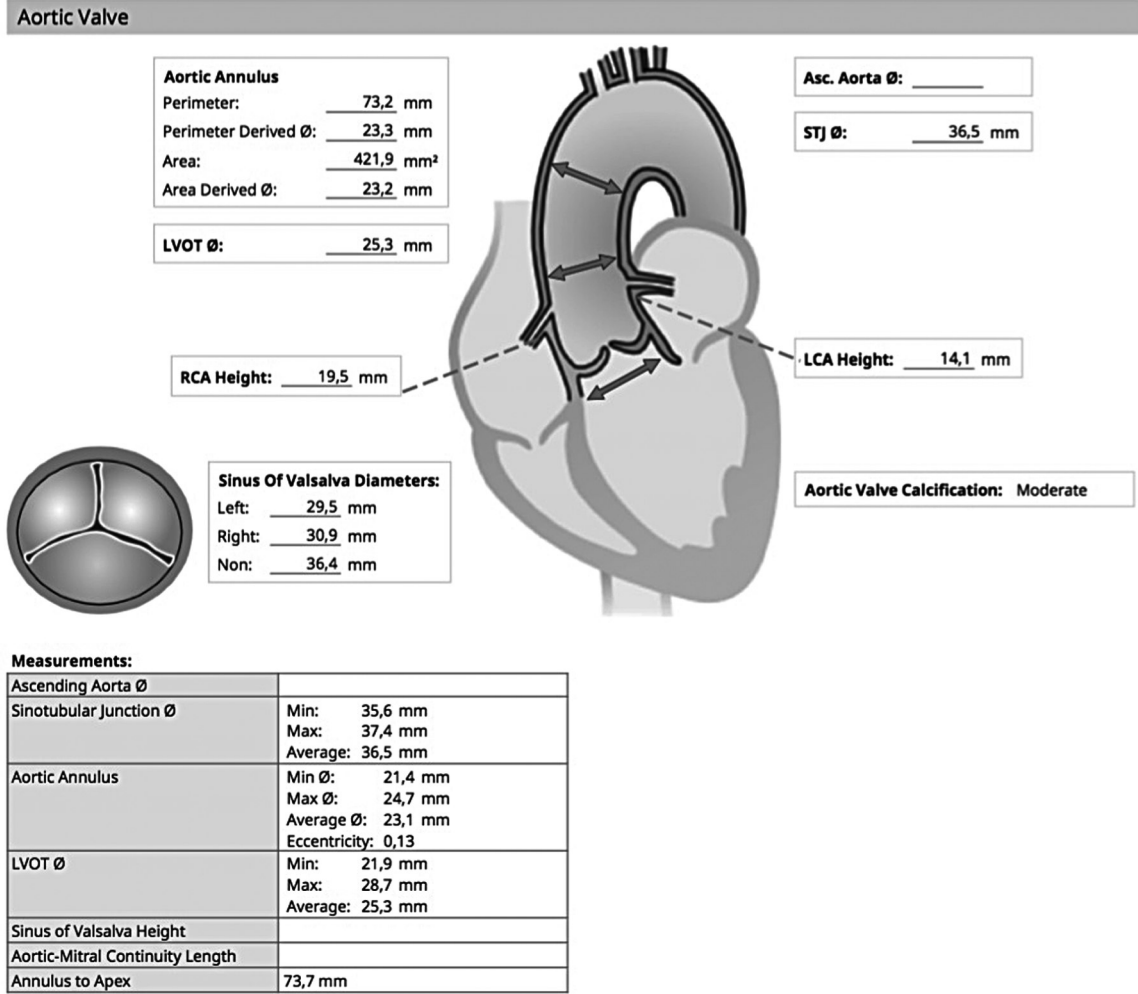


Рис. 1. Протокол расчета параметров аортального клапана

ния левой коронарной артерии – 14,1 мм, правой – 19,5 мм. Учитывая данные измерений, принято решение об имплантации клапана Lotus диаметром 25 мм.

Проведена интраоперационная чреспищеводная ЭхоКГ до имплантации аортального клапана: максимальная скорость кровотока ( $V_{max}$ ) – 4,3 м/с, градиент давления ( $\Delta P$ ) – 78/49 мм рт. ст., аортальная недостаточность 1 ст.

22.11.2016 г. выполнено эндоваскулярное протезирование аортального клапана биопротезом Lotus Valve System (Boston Scientific) диаметром 25 мм (рис. 2).

По данным интраоперационной чреспищеводной ЭхоКГ после имплантации аортального клапана:  $V_{max}$  – 2,2 м/с,  $\Delta P$  – 19/8 мм рт. ст. При цветовом доплеровском картировании определена аортальная недостаточность 1 ст.

В послеоперационном периоде отмечалось улучшение состояния: увеличение толерантности к физическим нагрузкам (ходьба на расстояние до 500 м).

Результаты ЭхоКГ от 25.11.2016 г. (при выписке из стационара): ФВ – 56%, локальная сократимость не нарушена; в позиции аортального клапана протез Lotus Valve System:  $V_{max}$  – 2,0 м/с,  $\Delta P$  – 29,7/16,5 мм рт. ст. Пациентка выписана из стационара под наблюдение кардиолога по месту жительства. Назначена двойная антиагрегантная терапия в течение 3 мес (клопидогрел 75 мг 1 раз в день, кардиомагнил 75 мг 1 раз в день), далее кардиомагнил 75 мг постоянно. Необходимо отметить, что все рекомендации больная неукоснительно выполняла.

По данным контрольной ЭхоКГ от 13.12.2016 г. (через 1 мес после процедуры): ФВ – 56%, локальная сократимость не нарушена; в позиции аортального клапана протез Lotus Valve System:  $V_{max}$  – 2,0 м/с,  $\Delta P$  – 16,4/8,8 мм рт. ст.

В феврале 2017 г. (через 3 мес после вмешательства) при плановом обследовании состояние удовлетворительное, жалоб нет. Результаты контрольной ЭхоКГ от 02.02.2017 г.: ФВ – 59%,

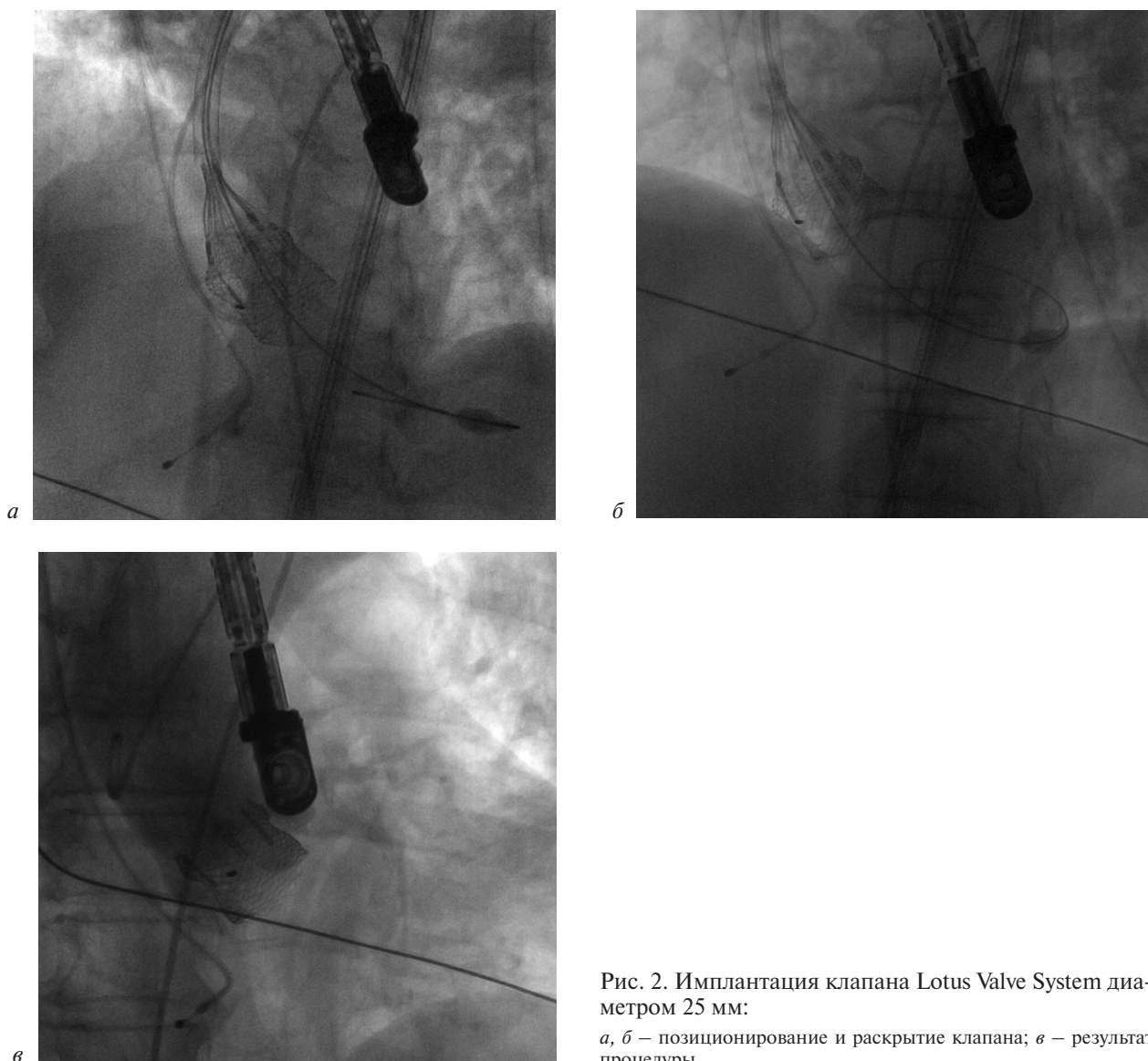


Рис. 2. Имплантация клапана Lotus Valve System диаметром 25 мм:

*а, б* – позиционирование и раскрытие клапана; *в* – результат процедуры

локальная сократимость не нарушена, в позиции аортального клапана протез Lotus Valve System:  $V_{\max} - 2,1$  м/с,  $\Delta P - 18/10$  мм рт. ст.

В мае 2017 г. (через 6 мес после ТИАК) пациентка отметила постепенно прогрессирующее ухудшение состояния: нарастание одышки при физических нагрузках (ходьба на 100–200 м), купирующейся самостоятельно в покое в течение 3–5 мин. По данным ЭхоКГ от 10.05.2017 г. отмечено утолщение и гиперэхогенность манжеты протеза. Створки протеза не визуализируются. Нельзя исключить наличия тромботических масс на левожелудочковой поверхности протеза аортального клапана. Систолический кровоток на протезе  $V_{\max} - 4,4$  м/с,  $\Delta P - 75/50$  мм рт. ст.,  $S_{ao} - 0,7-0,8$  см<sup>2</sup>.

Пациентка консультирована в РНЦХ им. Б.В. Петровского, выставлен диагноз тромбоза биопротеза, принято решение о проведе-

нии антикоагулянтной терапии варфарином под контролем МНО (целевые значения 2,5–3). На фоне строгого контроля МНО и проводимой терапии состояние пациентки постепенно улучшилось, увеличилась толерантность к физической нагрузке. Результаты контрольной ЭхоКГ через 1 мес:  $V_{\max} - 3,1$  м/с,  $\Delta P - 38,4/25,3$  мм рт. ст.,  $S_{ao} - 1,2$  см<sup>2</sup>.

В июле 2017 г. отмечено снижение функционального класса сердечной недостаточности до 1 ст. По данным ЭхоКГ от 10.07.2017 г.:  $V_{\max} - 2,7$  м/с,  $\Delta P - 28,7/19,3$  мм рт. ст.,  $S_{ao} - 1,7$  см<sup>2</sup>. Варфарин отменен.

### Обсуждение

В настоящее время во всем мире выполнено более 100 тыс. транскатетерных имплантаций аортального клапана. С усовершенствованием технологий ТИАК и накоплением опыта дан-

ный метод лечения стал более эффективным и безопасным. Исследование NOTION не показало достоверной разницы между 5-летними результатами транскатетерного протезирования и хирургической замены аортального клапана у пожилых пациентов низкого хирургического риска (летальность от всех причин, инсульта или инфаркта миокарда составила 39,2% против 35,8% соответственно) [8]. Тем не менее наблюдается увеличение частоты встречаемости тромбоза клапанов. За последнее время хорошо изучена проблема интраоперационных и ранних послеоперационных осложнений при ТИАК, однако вопросы возникновения тромбоза биопротеза, методов его лечения, оптимального состава и сроков проведения антитромботической терапии остаются нерешенными. В рекомендациях Американской ассоциации кардиологов 2017 г. описано два способа ведения пациентов после ТИАК:

1) назначение двойной антиагрегантной терапии в течение 6 мес (аспирин 75–100 мг в день, клопидогрел 75 мг в день (IIb)), далее пожизненный прием аспирина в низких дозировках (75–100 мг в день);

2) прием антагонистов витамина К с целевыми значениями МНО 2,5 в течение 3 мес для пациентов с низким риском кровотечения (IIb), далее пожизненный прием аспирина в низких дозировках (75–100 мг в день) [9].

Согласно рекомендациям Европейского сообщества кардиологов:

1) двойная антиагрегантная терапия в течение 3–6 мес после ТИАК, далее пожизненный прием антитромбоцитарной терапии для больных, не нуждающихся в оральных антикоагулянтах по другим причинам;

2) у пациентов с высоким риском кровотечения может быть рассмотрена монотерапия [10].

Экстраполяция хирургических рекомендаций для пациентов с биопротезами ограничена в связи с низким уровнем доказательной базы.

### Заключение

В настоящее время нет единого мнения о способах лечения тромбоза биопротеза. В медицинских публикациях описаны случаи эффективности назначения антикоагулянтной те-

рапии варфарином. Вопрос о длительности ее проведения также остается открытым, так как известны клинические случаи рецидива тромбоза после прекращения приема варфарина. Ранняя диагностика и назначение адекватной антикоагулянтной терапии могут уменьшить вероятность развития обструктивного тромбоза. Требуется дальнейшее наблюдение за пациентами и изучение данной проблемы.

**Конфликт интересов.** Авторы заявляют об отсутствии конфликта интересов.

### Литература [References]

1. Vahanian A., Alfieri O., Andreotti F., Antunes M.J., Barón-Esquivias G., Baumgartner H. et al. Guidelines on the management of valvular heart disease (version 2012). *Eur. Heart J.* 2012; 33 (19): 2451–96. DOI: 10.1093/eurheartj/ehs109
2. Протопопов А.В., Кочкина К.В., Маштакова О.Б., Дружинина С.М., Мызников А.В., Усик Г.А. и др. Расширение показаний к эндоваскулярной имплантации аортального клапана CoreValve в клинической практике. *Эндоваскулярная хирургия.* 2014; 1 (1): 44–9. [Protopopov A.V., Kochkina K.V., Mashtakova O.B., Druzhinina S.M., Myznikov A.V., Usik G.A. et al. Broaden of indications for endovascular implantation of aortic valve CoreValve in clinical practice. *Russian Journal of Endovascular Surgery.* 2014; 1 (1): 44–9 (in Russ.).]
3. Kappetein A.P., Head S.J., Généreux P., Piazza N., van Mieghem N.M., Blackstone E.H. et al. Updated standardized endpoint definitions for transcatheter aortic valve implantation: the Valve Academic Research Consortium-2 consensus document (VARC-2). *Eur. J. Cardiothorac. Surg.* 2012; 42 (5): S45–60. DOI: 10.1093/ejcts/ezs533
4. Egbe A.C., Connolly H.M., Schaff H.V. Bioprosthetic valve thrombosis: what we know and what we need to know. *J. Thorac. Cardiovasc. Surg.* 2016; 152 (4): 975–8. DOI: 10.1016/j.jtcversus2016.04.049
5. Roudaut R., Serri K., Lafitte S. Thrombosis of prosthetic heart valves: diagnosis and therapeutic considerations. *Heart.* 2007; 93 (1): 137–42. DOI: 10.1136/hrt.2005.071183
6. Chakravarty T., Søndergaard L., Friedman J., De Backer O., Berman D., Kofoed K.F. et al. Subclinical leaflet thrombosis in surgical and transcatheter bioprosthetic aortic valves: an observational study. *Lancet.* 2017; 389 (10087): 2383–92. DOI: 10.1016/S0140-6736(17)30757-2
7. Ruparel N. Oral anticoagulant therapy for early post-TAVI thrombosis. *Interv. Cardiol.* 2018; 13 (1): 33–6. DOI: 10.15420/icr.2017.14:1
8. Thyregod H.G.H. Five-year outcomes from the all-comers Nordic Aortic Valve Intervention randomized clinical trial in patients with severe aortic valve stenosis. ACC.18; March 10, 2018. Orlando, FL.
9. Nishimura R.A., Otto C.M., Bonow R.O., Carabello B.A., Erwin J.P. 3rd, Fleisher L.A. et al. 2017 AHA/ACC Focused Update of the 2014 AHA/ACC Guideline for the management of patients with valvular heart disease: a report of the American College of Cardiology/American Heart Association Task Force on Clinical Practice Guidelines. *J. Am. Coll. Cardiol.* 2017; 70 (2): 252–89. DOI: 10.1016/j.jacc.2017.03.011
10. Baumgartner H., Falk V., Bax J.J., De Bonis M., Hamm C., Holm P.J. et al. 2017 ESC/EACTS Guidelines for the management of valvular heart disease. *Eur. Heart J.* 2017; 38 (36): 2739–91. DOI: 10.1093/eurheartj/ehx391

Поступила 24.07.2018  
Принята к печати 03.08.2018

© Коллектив авторов, 2018

УДК 616.12-089.819.843:616.132.2-089.819.5

## ЭНДОВАСКУЛЯРНОЕ ЛЕЧЕНИЕ БОЛЕЗНИ КОРОНАРНЫХ АРТЕРИЙ ПЕРЕСАЖЕННОГО СЕРДЦА

Пахолков А.Н.<sup>1</sup>, Суслов Е.С.<sup>1</sup>, Лашевич К.А.<sup>2</sup>, Федорченко А.Н.<sup>1</sup>, Порханов В.А.<sup>1</sup>

<sup>1</sup> ГБУЗ «Научно-исследовательский институт – Краевая клиническая больница № 1 им. профессора С.В. Очаповского» (гл. врач – академик РАН В.А. Порханов) Минздрава Краснодарского края, ул. 1 мая, 167, Краснодар, 350086, Российская Федерация;

<sup>2</sup> ФГБОУ ВО «Кубанский государственный медицинский университет» Минздрава России, ул. Седина, 4, Краснодар, 350063, Российская Федерация

Пахолков Андрей Николаевич, врач отделения рентгенохирургических методов диагностики и лечения;  
Суслов Евгений Сергеевич, врач отделения рентгенохирургических методов диагностики и лечения;  
Лашевич Кирилл Андреевич, клинический ординатор кафедры кардиохирургии и кардиологии факультета повышения квалификации и профессиональной переподготовки специалистов;  
Федорченко Алексей Николаевич, доктор мед. наук, заведующий отделением рентгенохирургических методов диагностики и лечения;  
Порханов Владимир Алексеевич, доктор мед. наук, профессор, академик РАН, главный врач

В настоящее время вопросы ведения пациентов, перенесших ортотопическую трансплантацию сердца, приобрели особую актуальность в медицине. В посттрансплантационном периоде отмечаются такие проблемы, как отторжение трансплантированного сердца, болезнь коронарных артерий пересаженного сердца (БКАПС), инфекционные осложнения и т. д. Одним из наиболее значимых и жизнеугрожающих осложнений в отдаленном периоде является БКАПС, которая существенно снижает продолжительность и качество жизни реципиента. Морфологическим субстратом БКАПС служит результат каскада иммунных реакций, в результате которого посредством иммунных комплексов нарушается целостность эндотелия коронарных артерий. Это приводит к плазматической инфильтрации всех слоев стенки артерии и пролиферации субэндотелиальной соединительной ткани, в результате чего происходит стенозирование просвета коронарной артерии. Клинически БКАПС проявляется прогрессирующей стенокардией и сердечной недостаточностью, безболевым инфарктом миокарда и внезапной смертью. По мере изучения БКАПС развивались способы ее лечения: медикаментозная терапия, плазмаферез, фотоферез, оперативное вмешательство и т. д. Методами оперативного вмешательства являются повторная трансплантация сердца, аортокоронарное шунтирование и чрескожная транслюминальная коронарная ангиопластика. В данной статье мы представляем случай наблюдения и лечения пациента с БКАПС, подвергнутого многочисленным чрескожным коронарным вмешательствам ввиду наличия у него рецидивирующего многососудистого рестенозического поражения.

**Ключевые слова:** транскатетерная имплантация аортального клапана; обучение; прокторские сессии.

**Для цитирования:** Пахолков А.Н., Суслов Е.С., Лашевич К.А., Федорченко А.Н., Порханов В.А. Эндоваскулярное лечение болезни коронарных артерий пересаженного сердца. *Эндоваскулярная хирургия*. 2018; 5 (3): 356–62. DOI: 10.24183/2409-4080-2018-5-3-356-362

**Для корреспонденции:** Пахолков Андрей Николаевич, E-mail: andrei\_298@mail.ru

## ENDOVASCULAR TREATMENT OF TRANSPLANT CORONARY ARTERY DISEASE

Pakholkov A.N.<sup>1</sup>, Suslov E.S.<sup>1</sup>, Lashevich K.A.<sup>2</sup>, Fedorchenko A.N.<sup>1</sup>, Porkhanov V.A.<sup>1</sup>

<sup>1</sup> Research Institute – Ochapovskiy Regional Clinical Hospital No. 1, Krasnodar, 350086, Russian Federation;

<sup>2</sup> Kuban' State Medical University, Krasnodar, 350063, Russian Federation

Andrey N. Pakholkov, Endovascular Surgeon;  
Evgeniy S. Suslov, Endovascular Surgeon;  
Kirill A. Lashevich, Resident Physician;  
Aleksey N. Fedorchenko, Dr. Med. Sc., Head of Department;  
Vladimir A. Porkhanov, Dr. Med. Sc., Professor, Academician of RAS, Chief Physician

Presently, the issues of managing patients who have undergone orthotopic cardiac transplantation take one of the leading places in transplantology. In the post-transplant period, there are such problems as rejection of the transplanted heart, transplant coronary artery disease also known as cardiac allograft vasculopathy (CAV), infectious complications, etc. One of the long-term most significant and life-threatening complications is CAV, which significantly reduces the duration and quality of life of the recipient. The morphological substratum of CAV is the outcome of a cascade of immune

reactions which result in the integrity of the coronary arteries endothelium violated by immune complexes. This leads to a plasmatic infiltration of all layers of the arterial wall and proliferation of the subendothelial connective tissue resulting in stenosis of the coronary artery lumen. Clinically CAV is manifested by progressive angina and heart failure, painless myocardial infarction, and sudden death. The methods of treating CAV have been developed simultaneously with the research of this disease: drug therapy, plasmapheresis, photopheresis, surgery, etc. The methods of surgical intervention include repeated cardiac transplantation, coronary artery bypass grafting and percutaneous coronary angioplasty. In this article, we present our experience of treating a patient with CAV who underwent multiple percutaneous coronary interventions due to the presence of a recurrent multivessel restenotic lesion.

**Keywords:** heart transplantation; coronary artery disease; angioplasty.

**For citation:** Pakholkov A.N., Suslov E.S., Lashevich K.A., Fedorchenko A.N., Porkhanov V.A. Endovascular treatment of transplant coronary artery disease. *Russian Journal of Endovascular Surgery*. 2018; 5 (3): 356–62. DOI: 10.24183/2409-4080-2018-5-3-356-362

**For correspondence:** Andrey N. Pakholkov, E-mail: andrei\_298@mail.ru

**Conflict of interest.** The authors declare no conflict of interest.

Received August 15, 2018

Accepted August 31, 2018

## Введение

В настоящее время вопросы ведения пациентов, перенесших ортотопическую трансплантацию сердца (ОТС), приобрели особую актуальность в медицине. В посттрансплантационном периоде отмечаются такие проблемы, как отторжение трансплантированного сердца, болезнь коронарных артерий пересаженного сердца (БКАПС), инфекционные осложнения и т. д. [1].

Одним из наиболее значимых и жизнеугрожающих осложнений в отдаленном периоде является БКАПС [2], которая существенно снижает продолжительность и качество жизни реципиента [3]. Морфологическим субстратом БКАПС служит результат каскада иммунных реакций, в результате которого посредством иммунных комплексов нарушается целостность эндотелия коронарных артерий. Это приводит к плазматической инфильтрации всех слоев стенки артерии и пролиферации субэндотелиальной соединительной ткани, в результате чего происходит стенозирование просвета коронарной артерии. Клинически БКАПС проявляется прогрессирующей стенокардией и сердечной недостаточностью, безболевым инфарктом миокарда и внезапной смертью [4]. По мере изучения БКАПС развивались способы ее лечения: медикаментозная терапия, плазмаферез, фотоферез, оперативное вмешательство и т. д. Методами оперативного вмешательства являются повторная трансплантация сердца, аортокоронарное шунтирование и чрескожная транслюминальная коронарная ангиопластика (ЧТКА).

Клиническая диагностика ишемии миокарда у пациентов, перенесших ОТС, связана с опре-

деленными трудностями ввиду отсутствия иннервации в пересаженном сердце<sup>1</sup>. Исходя из этого, каждому пациенту назначают проходные процедуры коронарографии (КГ) по строго определенному графику [5]. Согласно отчету реестра Международного общества трансплантации легких и сердца 2013 г., распространенность БКАПС регистрировалась у 8% пациентов к 1-му году после ОТС, у 30% – к 5-му и у 50% – к 10-му году [6].

Единственным доказанным радикальным методом лечения на данный момент является лишь повторная трансплантация сердца [7]. Однако использование этого метода ограничено постоянным дефицитом донорских органов и неблагоприятным прогнозом выживаемости после ретрансплантации [7]. Доля ретрансплантаций сердца в общем количестве ОТС составляет лишь 2,2% по данным торакального регистра International Society for Heart and Lung Transplantation/United Network for Organ Sharing Thoracic Registry (ISHLT/UNOS Thoracic Registry) [4]. Аортокоронарное шунтирование у пациентов, перенесших ОТС, сопряжено с высокими рисками, тяжелым реабилитационным периодом и относительно неблагоприятными отдаленными результатами ввиду поражения дистальных отделов коронарных артерий и выраженного спаечного процесса. ЧТКА является относительно безопасным малоинвазивным методом лечения БКАПС, демонстрирующим положительный эффект и улучшающим продолжительность и качество жизни реципиентов [8–10]. Однако процент рестенозирования

<sup>1</sup> Климушева Н.Ф. Трансплантация солидных органов: пути оптимизации и повышения эффективности: Автореф. дис. ... д-ра мед. наук. М; 2016.

в данной когорте пациентов довольно высок даже при имплантации стентов с лекарственным покрытием (СЛП), что обуславливает необходимость повторных интервенций [11]. Для оценки физиологической значимости пограничных стенозов (50–70%) определение фракционного резерва кровотока и моментального резерва кровотока позволяет принять взвешенное решение в пользу ЧТКА или консервативного ведения пациента [12].

### Клинический случай

Пациентка Г., 35 лет, впервые обратилась в наш центр в 2015 г., поэтому предшествующий анамнез составлен на основе предоставленной медицинской документации. Считает себя больной с 2001 г., когда впервые появилась клиническая картина сердечной недостаточности. В 2004 г. выполнена ОТС. Послеоперационный период протекал относительно благоприятно. В 2005 г. больная перенесла гуморальное отторжение. Для его купирования проводились сеансы специфической терапии (внутривенное введение высокой дозы иммуноглобулина, плазмаферез).

В начале 2007 г. впервые выявлена БКАПС, сопровождающаяся резким снижением толерантности к физической нагрузке, выраженной одышкой и повышением артериального давления до 170/95 мм рт. ст. По данным КГ определен выраженный гемодинамически значимый стеноз в среднем отделе передней нисходящей артерии (ПНА), остальные бассейны коронарных артерий без изменений. Одномоментно была выполнена ЧТКА среднего отдела ПНА с имплантацией СЛП.

В конце 2007 г. пациентка стала отмечать повторные приступы одышки, тахикардии, повышения артериального давления. Результаты КГ: выраженное стенотическое поражение проксимальных отделов огибающей артерии (ОА), ветви тупого края (ВТК) и ПНА, правая коронарная артерия без изменений. Выполнена ЧТКА с имплантацией СЛП в проксимальные отделы ПНА, ОА под устья и проксимальный отдел ВТК.

В конце 2008 г. проведено внутрисосудистое ультразвуковое исследование в местах имплантации стентов в ПНА и ОА, по результатам которого было выявлено рестенотическое поражение приустьевых отделов ПНА и ОА с остаточными просветами площадью 3,5 мм<sup>2</sup> и 3,4 мм<sup>2</sup> соответственно. С учетом полученных данных выполнена ЧТКА ПНА и ОА с одновременной дилатацией баллонных катетеров в проксимальных отделах ПНА и ОА.

В середине 2009 г. развился острый тромбоз ПНА, сопровождающийся выраженной одышкой, тахикардией. На КГ определялся выраженный устьевой стеноз ствола ЛКА, окклюзия ПНА с множественными дефектами контрастирования, остальные бассейны без изменений. Проведена ЧТКА ствола ЛКА с имплантацией СЛП с переходом в ПНА, тромбаспирация из ПНА при поддержке устройства дистальной защиты и ЧТКА ПНА в месте тромбоза.

В конце 2015 г. на плановой КГ выявлена окклюзия ПНА в проксимальном отделе, дистальное русло не визуализировалось, определен устьевой эксцентричный рестеноз ОА 70%, остальные бассейны без изменений (рис. 1, а).

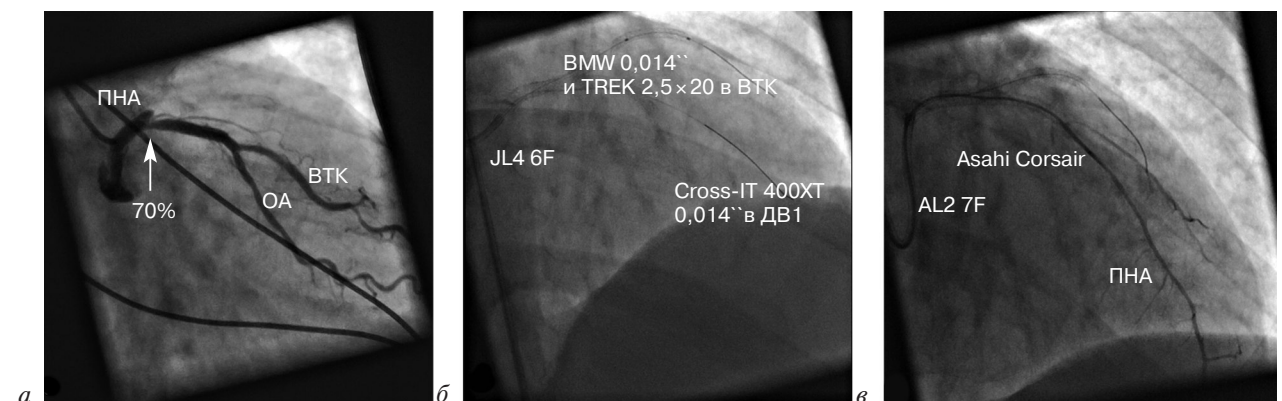


Рис. 1. Плановая коронароангиограмма и этапы реканализации передней нисходящей артерии (ПНА):

а – визуализируется окклюзия ПНА, устьевой стеноз огибающей артерии (ОА) указан стрелкой; б – проводниковый катетер JL4 6F в стволе левой коронарной артерии, коронарный проводник BMW 0,014" с баллонным катетером TREK 2,5×20 мм в дистальном отделе ветви тупого края (ВТК) для создания упора, коронарный проводник Cross-IT 400XT 0,014" проведен через место окклюзии ПНА в первую диагональную ветвь (ДВ1); в – проводниковый катетер AL2 7F заведен в ствол левой коронарной артерии для создания максимального упора, при помощи микрокатетера Asahi Corsair выполнена микроангиография для оценки дистального русла ПНА

Учитывая снижение физической активности пациентки из-за одышки и отсутствие заполнения дистального русла ПНА, что является косвенным признаком свежего тромбоза, было принято решение о выполнении реканализации ПНА. Процедура осложнялась анатомией отхождения ствола ЛКА от коронарного синуса с имплантированным в ствол ЛКА стентом с выходом в синус. Единственным доступом был бедренный, учитывая многочисленные предшествующие интервенции. Под местной анестезией установлен интродьюсер 6F. Проводниковый катетер JL4 6F заведен в устье ствола ЛКА. Из-за отсутствия адекватного упора в дистальный отдел ОА заведен мягкий коронарный проводник BMW 0,014" с поддержкой баллонного катетера TREK 2,5×20 мм. Многочисленные попытки завести коронарные проводники BMW, ChoICE и PT2 0,014" через место окклюзии в проксимальном отделе ПНА оказались безуспешны. Коронарный проводник Cross-IT 400XT при помощи техники якоря заведен в дистальный отдел первой диагональной ветви (рис. 1, б). При заведении баллонного катетера NIC Nano 0,85×10 мм через место окклюзии в проксимальном отделе ПНА ввиду недостаточного упора вся конструкция дислоцировалась в восходящий отдел аорты. Осуществ-

лена смена проводникового катетера на AL2 7F для создания максимального упора. Мягкий коронарный проводник BMW 0,014" с баллонным катетером TREK 2,5×20 мм повторно заведен в дистальный отдел ВТК, баллонный катетер дилатирован до 6 атм. Коронарный проводник Progress 120 0,014" при помощи микрокатетера Corsair заведен в дистальный отдел ПНА. Выполнена микроангиография для оценки дистального русла (рис. 1, в).

Проведена поочередная дилатация места окклюзии баллонными катетерами NIC Nano 0,85×10 мм, RucjinPlus 2,0×20 мм и NC TREK 3,5×30 мм под давлением 14 атм. (рис. 2, а). На ангиографии определяется диссекция (тип В) в проксимальном отделе ПНА (рис. 2, б). Выполнена повторная длительная дилатация баллонным катетером NC TREK 3,5×30 мм в месте диссекции под давлением 6 атм (рис. 2, в). На ангиограмме ПНА в месте дилатации проходима, без признаков диссекции (рис. 2, г). После извлечения проводников определяется диссекция (тип В) в проксимальном отделе ПНА (рис. 2, д).

Заведены коронарные проводники BMW и ChoICE 0,014" в дистальные отделы ПНА и ОА. В ПНА заведен и спозиционирован под устье СЛП Taxus 3,5×16 мм. В проксимальный

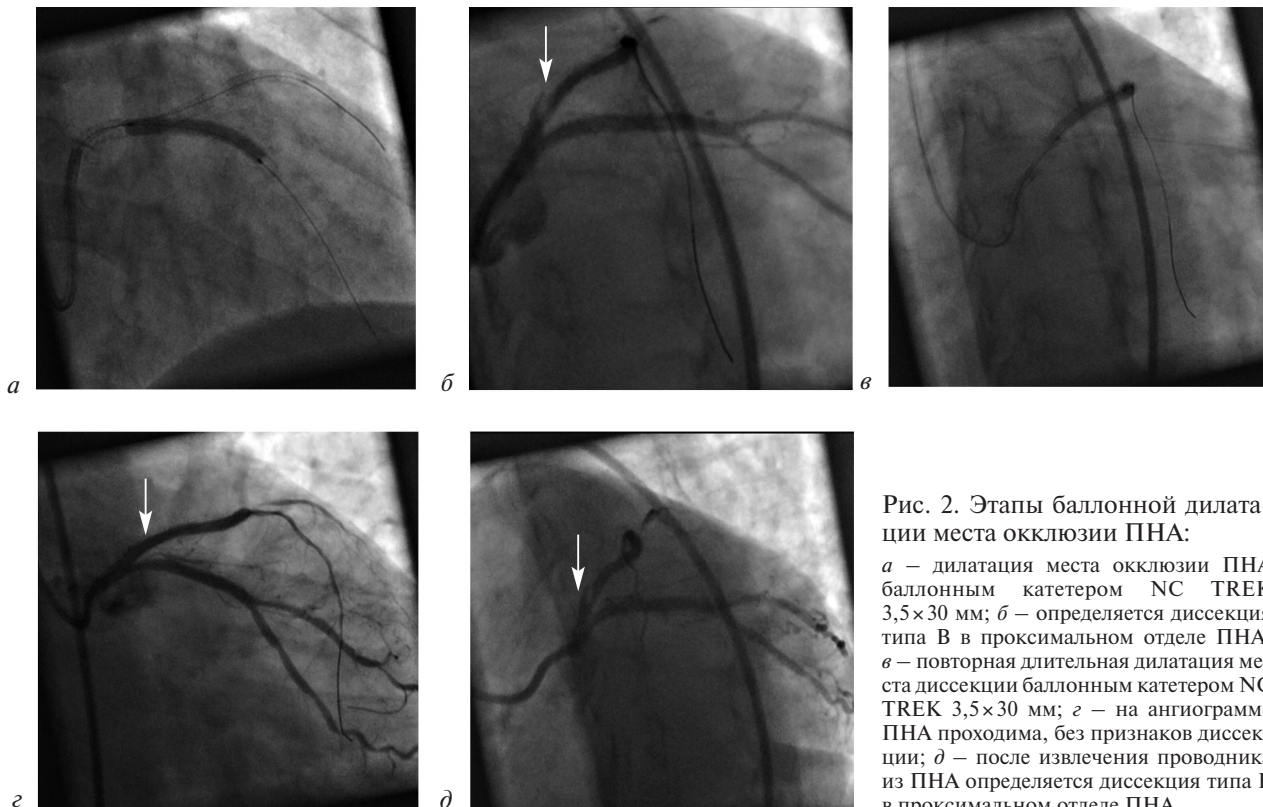


Рис. 2. Этапы баллонной дилатации места окклюзии ПНА:

а – дилатация места окклюзии ПНА баллонным катетером NC TREK 3,5×30 мм; б – определяется диссекция типа В в проксимальном отделе ПНА; в – повторная длительная дилатация места диссекции баллонным катетером NC TREK 3,5×30 мм; г – на ангиограмме ПНА проходима, без признаков диссекции; д – после извлечения проводника из ПНА определяется диссекция типа В в проксимальном отделе ПНА

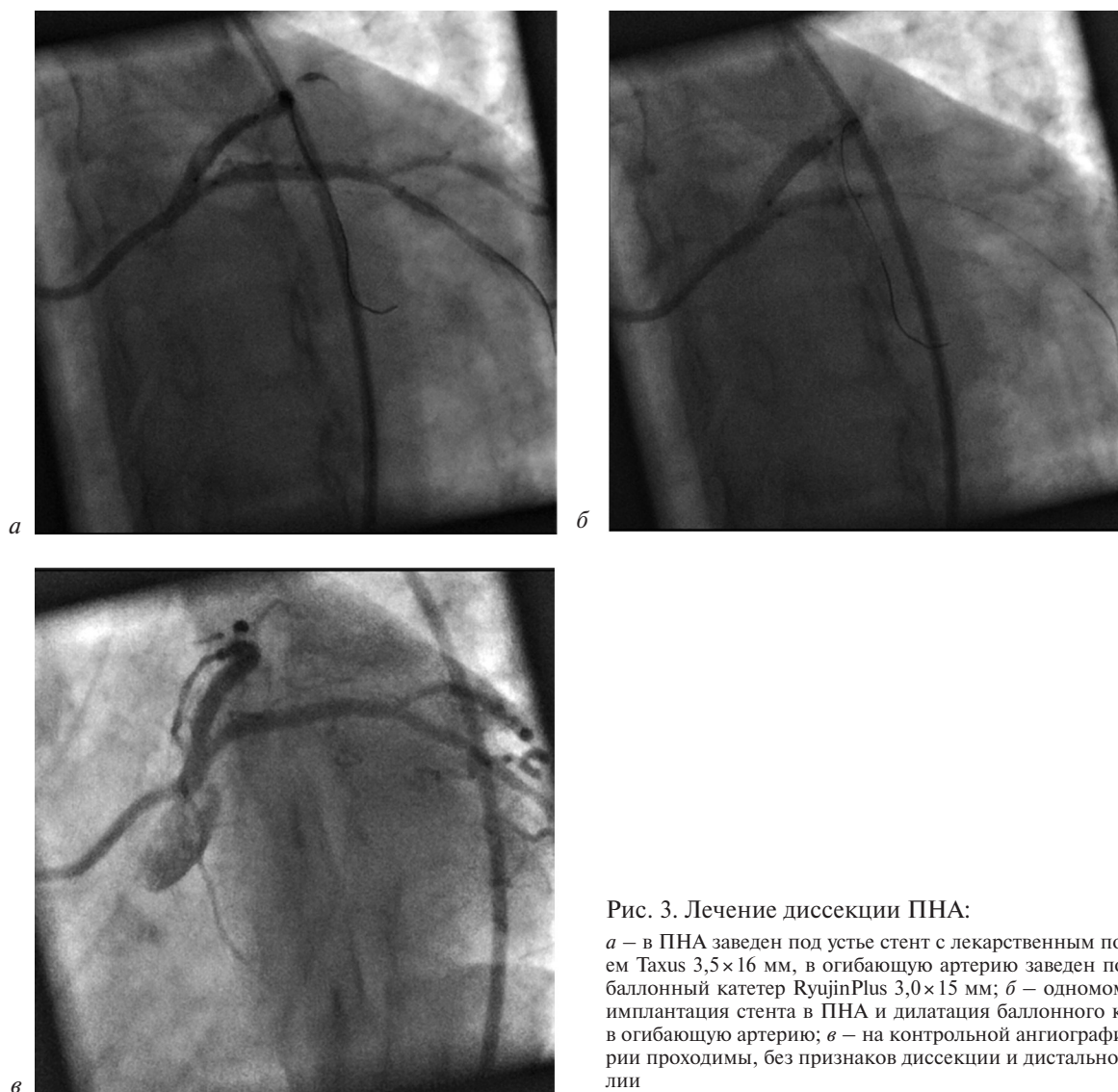


Рис. 3. Лечение диссекции ПНА:

*a* – в ПНА заведен под устье стент с лекарственным покрытием Taxus 3,5×16 мм, в огибающую артерию заведен под устье баллонный катетер RyujiPlus 3,0×15 мм; *б* – одномоментная имплантация стента в ПНА и дилатация баллонного катетера в огибающую артерию; *в* – на контрольной ангиографии артерии проходима, без признаков диссекции и дистальной эмболии

отдел ОА заведен и спозиционирован под устье баллонный катетер RyujiPlus 3,0×15 мм (рис. 3, *a*). Одномоментно имплантирован стент в ПНА и выполнена дилатация баллонного катетера в ОА (рис. 3, *б*). После извлечения инструментария в местах имплантации стента и баллонной дилатации коронарные артерии проходима, без признаков диссекции и дистальной эмболии (рис. 3, *в*).

В течение 3 последующих лет на плановых коронароангиограммах атеросклеротическая болезнь коронарных артерий не прогрессировала, артерии проходима, без гемодинамически значимых препятствий кровотоку.

### Обсуждение

В нашем центре, как и во многих других центрах, где проводится трансплантация сердца, ЧТКА с установкой СЛП является основной лечебной стратегией при развитии БКАПС. Учи-

тывая наличие у пациентки косвенных признаков свежего тромбоза (тахикардия, одышка, снижение толерантности к физической нагрузке) и нахождение ее в стационаре в течение 11 ч, было принято решение о выполнении ЧТКА *ed hoc*, так как первичное чрескожное коронарное вмешательство, согласно рекомендациям ACC/AHA/SCIA 2005 г., проводится при симптом-зависимом стенозе (окклюзии) в течение первых 12 ч от начала проявления симптомов инфаркта миокарда с подъемом сегмента *ST* при отсутствии предварительной тромболитической терапии [13]. При достижении адекватного ангиографического результата после проведения баллонной дилатации места рестеноза, с учетом таких морфологических особенностей бляшки, как выраженный фиброз интимы с образованием прочной покрышки, отсутствие атероматозной язвы, следует воздержаться от имплантации стента. В данном случае наличие



стойкой диссекции в ПНА потребовало имплантации стента.

Как ни странно, при лечении поражения БКАПС до сих пор дискуссионным остается выбор между СЛП и голометаллическими стентами (ГМС). Показатели рестеноза составляют 18% и до 43% при использовании СЛП и ГМС соответственно. Поэтому применение СЛП является предпочтительным, если пациенты могут переносить более длительную двойную антитромбоцитарную терапию [14]. Сравнение результатов имплантации СЛП и ГМС показало, что летальность в течение 1 года после ЧТКА в этих группах не отличается и составляет 32% [1]. Наряду с этим существует ряд небольших исследований [15, 16], которые продемонстрировали, что не существует статистически значимой разницы в непосредственных и отдаленных результатах лечения БКАПС при использовании СЛП и ГМС. Также можно отметить возможность выполнения ангиопластики с применением баллонных катетеров, имеющих антипролиферативное покрытие. Об этом сообщается в исследованиях с участием небольшого количества пациентов, в которых были получены достаточно хорошие ангиографические и клинические результаты как в ближайшем, так и в отдаленном периодах [17, 18].

Оптическая когерентная томография (ОКТ) несет важную информацию о структурных изменениях коронарных артерий у пациентов с БКАПС, не выявленных на ангиографии. Так, в небольшом исследовании было показано, что максимальная толщина интимы была значительно выше в случаях с текущим или предыдущим отторжением ( $p=0,01$ ). Отношение интима/медиа по площади поперечного сечения было значительно ниже у больных, получавших статины ( $p=0,01$ ) [19].

Следует также отметить, что данная группа пациентов имеет множество сопутствующих заболеваний, что может влиять как на краткосрочные, так и на отдаленные результаты. Ввиду отсутствия четких рекомендаций подходить к выбору метода лечения следует с учетом индивидуальных особенностей больного.

Для стандартизации лечения БКАПС одним из вышеперечисленных методов необходимо дальнейшее изучение данной проблемы в рамках крупных многоцентровых рандомизированных исследований. Учитывая малое количество пациентов с БКАПС, стоит создать единую базу, что будет способствовать этой цели.

## Заключение

Для исключения прогрессирования БКАПС необходимо длительное наблюдение пациентов в отдаленном периоде с обязательным выполнением повторных КГ. Риск развития рестеноза даже при условии имплантации СЛП достаточно высок. Частота проведения КГ может быть увеличена для более тщательного контроля, несмотря на многочисленные предшествующие ЧТКА. Соответственно, следует особенно тщательно подходить к пункции и гемостазу артерии доступа с целью максимально долгого ее сохранения. Использование ЧТКА как метода лечения БКАПС дает возможность повторных вмешательств без дополнительных рисков для здоровья пациента.

**Конфликт интересов.** Авторы заявляют об отсутствии конфликта интересов.

## Литература [References]

1. Общероссийская общественная организация трансплантологов «Российское трансплантологическое общество». Трансплантация сердца. Национальные клинические рекомендации. Москва; 2013.  
[All-Russian public organization of transplantologists "Russian Transplant Society". Heart transplantation. National clinical guidelines. Moscow; 2013 (in Russ.).]
2. Christie J.D., Edwards L.B., Kucheryavaya A.Y., Benden C., Dobbels F., Kirk R. et al. The Registry of the International Society for Heart and Lung Transplantation: Twenty-eighth Adult Lung and Heart-Lung Transplant Report – 2011. *J. Heart Lung Transplant.* 2011; 30 (10): 1078–94. DOI: 10.1016/j.healun.2011.08.003
3. Насырова А.А., Олефиренко Г.А., Макарова Л.В., Шевченко О.А., Миронков Б.Л., Шевченко О.П. Связь уровня антител к кардиопептину со степенью распространенности стенотического поражения коронарного русла трансплантата у реципиентов сердца. *Клиническая лабораторная диагностика.* 2015; 9: 25–6.  
[Nasyrova A.A., Olefirenko G.A., Makarova L.V., Shevchenko O.A., Mironkov B.L., Shevchenko O.P. Relationship of the level of antibodies to cardiolipin with the degree of prevalence of stenotic lesion of the coronary arteries in the recipients of the heart. *Russian Clinical Laboratory Diagnostics.* 2015; 9: 25–6 (in Russ.).]
4. Шумаков В.И., Казаков Э.Н., Кормер А.Я., Хубутия М.Ш., Шемакин С.Ю., Честухин В.В. Болезнь коронарных артерий пересаженного сердца. В кн.: Шумаков В.И. (ред.) Трансплантология. Руководство для врачей. 2-е изд. М.: Медицинское информационное агентство; 2006: 227–38.  
[Shumakov V.I., Kazakov E.N., Kormer A.Ya., Khubutiya M.Sh., Shemakin S.Yu., Chestukhin V.V. Transplant coronary artery disease. In: Shumakov V.I. (Ed.) Transplantology. A guideline for doctors. 2nd ed. Moscow: Meditsinskoye Informatsionnoye Agentstvo; 2006: 227–38 (in Russ.).]
5. Lund L.H., Edwards L.B., Kucheryavaya A.Y., Dipchand A.L., Benden C., Christie J.D. et al. The Registry of the International Society of Heart and Lung Transplantation: Thirtieth Adult Heart Transplant Report – 2013; focus theme: age. *J. Heart Lung Transplant.* 2013; 32 (10): 951–64. DOI: 10.1016/j.healun.2013.08.006
6. Воронина Т.С., Раскин В.В., Фролова Ю.В., Дземешкевич С.Л. Болезнь коронарных артерий пересаженного сердца и системный атеросклероз – сходства и различия. *Атеросклероз и дислипидемии.* 2014; 3 (16): 16–20.

- [Voronina T.S., Raskin V.V., Frolova J.V., Dzemeshkevich S.L. Cardiac allograft vasculopathy and system atherosclerosis – similarities and differences. *The Journal of Atherosclerosis and Dyslipidemias*. 2014; 3 (16): 16–20 (in Russ.).]
7. Честухин В.В., Казаков Э.Н., Кормер А.Я., Голубицкий В.В., Тюняева И.Ю., МIRONKOV Б.Л. Баллонная ангиопластика при лечении болезни коронарных артерий трансплантированного сердца. *Международный журнал интервенционной кардиоангиологии*. 2003; 2: 33–7. [Chestukhin V.V., Kazakov E.N., Kormer A.Ya., Golubitskiy V.V., Tyunyaeva I.Yu., Mironkov B.L. Coronary angioplasty in treatment of transplant coronary artery disease. *Mezhdunarodnyy Zhurnal Interventsionnoy Cardioangiologii (International Journal of Interventional Cardioangiology)*. 2003; 2: 33–7 (in Russ.).]
  8. Dasari T.W., Saucedo J.F., Krim S., Alkhouli M., Fonarow G.C., Alvarez R. et al. Clinical characteristics and in hospital outcomes of heart transplant recipients with allograft vasculopathy undergoing percutaneous coronary intervention: insights from the National Cardiovascular Data Registry. *Am. Heart J.* 2015; 170 (6): 1086–91. DOI: 10.1016/j.ahj.2015.09.021
  9. Simpson L., Lee E.K., Hott B.J., Vega D.J., Book W.M. Long-term results of angioplasty vs stenting in cardiac transplant recipients with allograft vasculopathy. *J. Heart Lung Transplant.* 2005; 24 (9): 1211–7. DOI: 10.1016/j.healun.2004.10.005
  10. Готье С.В., Шевченко А.О., Попцов В.Н. Пациент с трансплантированным сердцем. Руководство для врачей по ведению пациентов, перенесших трансплантацию сердца. М., Тверь; 2014. [Got'ye S.V., Shevchenko A.O., Poptsov V.N. Orthotopic heart transplantation patient. Manual for doctors on management of orthotopic heart transplantation patients. М., Tver'; 2014 (in Russ.).]
  11. Bader F.M., Kfoury A.G., Gilbert E.M., Barry W.H., Humayun N., Hagan M.E. et al. Percutaneous coronary interventions with stents in cardiac transplant recipients. *J. Heart Lung Transplant.* 2006; 25 (3): 298–301. DOI: 10.1016/j.healun.2005.09.016
  12. Даренский Д.И., Грамович В.В., Жарова Е.А., Сергиенко В.Б., Митрошкин М.Г., Атанесян Р.В., Матчин Ю.Г. Сравнение диагностической ценности методов определения моментального резерва кровотока и фракционного резерва кровотока с неинвазивными методами верификации ишемии миокарда при оценке физиологической значимости коронарных стенозов «пограничного» характера у больных хронической ИБС. *Эндоваскулярная хирургия*. 2015; 2 (1–2): 69–78. [Darenskiy D.I., Gramovich V.V., Zharova E.A., Sergienko V.B., Mitroshkin M.G., Atanesyan R.V., Matchin Yu.G. Diagnostic value of methods of instantaneous wave-free ratio and fractional flow reserve in comparison with noninvasive methods of verification of myocardial ischemia in assessment of the physiological significance of intermediate coronary stenosis in patients with chronic coronary artery diseases. *Russian Journal of Endovascular Surgery*. 2015; 2 (1–2): 69–78 (in Russ.).]
  13. Ганюков В.И. Отсроченное стентирование инфарктзависимой коронарной артерии при инфаркте миокарда с подъемом сегмента ST. *Эндоваскулярная хирургия*. 2017; 4 (1): 18–25. DOI: 10.24183/2409-4080-2017-4-1-18-25 [Ganyukov V.I. Deferred stent implantation in infarct related coronary artery in patients with ST-segment elevation myocardial infarction. *Russian Journal of Endovascular Surgery*. 2017; 4 (1): 18–25. DOI: 10.24183/2409-4080-2017-4-1-18-25]
  14. Jentzer J., Hickey G., Khandhar S. Transplant coronary heart disease: challenges and solutions. 2014; 6: 117–27. DOI: 10.2147/TRRM.S50846
  15. Lee M.S., Yang T., Kandzari D., Mahmud E., Liao H., Kirtane A. Long-term clinical outcomes in patients treated with drug-eluting compared to bare-metal stents for the treatment of transplant coronary artery disease. *Catheter. Cardiovasc. Interv.* 2012; 80 (4): 533–8. DOI: 10.1002/ccd.23379
  16. Lee M.S., Lluri G., Finch W., Park K.W. Role of percutaneous coronary intervention in the treatment of cardiac allograft vasculopathy. *Am. J. Cardiol.* 2018; 121 (9): 1051–5. DOI: 10.1016/j.amjcard.2018.01.025
  17. Brenot P., Waliszewski M.W., Tho N.T., Houyel L., Angel C.Y. First experience with paclitaxel-coated balloon angioplasty in patients with adult transplant coronary artery disease: is it an alternative to drug-eluting stents? *J. Heart Lung Transplant.* 2015; 34 (2): 264–6. DOI: 10.1016/j.healun.2014.09.010
  18. Skoric B., Bulum J., Cikes M., Jurin H., Lovric D., Ljubas-Macek J. et al. Drug-eluting balloons – a new tool in the treatment of cardiac allograft vasculopathy: a case series. *Transplant. Proc.* 2017; 49 (7): 1675–7.
  19. McGovern E., Hosking M.C.K., Balbacid E., Voss C., Berger F., Schubert S., Harris K.C. Optical coherence tomography for the early detection of coronary vascular changes in children and adolescents after cardiac transplantation: findings from the International Pediatric OCT Registry. *JACC Cardiovasc. Imaging*. 2018; pii: S1936-878X(18)30384-X. DOI: 10.1016/j.jcmg.2018.04.025

Поступила 15.08.2018  
Принята к печати 31.08.2018

© Коллектив авторов, 2018

УДК 616.132.2-008.6:616.132.2-005.6-089.7

## ТРОМБОАСПИРАЦИЯ ПРИ ПОМОЩИ КАТЕТЕРА ДИСТАЛЬНОГО ДОСТУПА И АСПИРАЦИОННОЙ ПОМПЫ ПРИ МАССИВНОМ ТРОМБОЗЕ АУТОВЕНОЗНОГО ШУНТА У ПАЦИЕНТА С ОСТРЫМ КРОНАРНЫМ СИНДРОМОМ

Скрыпник Д.В.<sup>1,2</sup>, Хохлова В.А.<sup>2</sup>, Манчунов В.Н.<sup>1,2</sup>, Анисимов К.В.<sup>2,3</sup>, Осканов М.Б.<sup>2</sup>

<sup>1</sup> ФГБОУ ВО «Московский государственный медико-стоматологический университет им. А.И. Евдокимова» Минздрава России, ул. Делегатская, 20-1, Москва, 127473, Российская Федерация;

<sup>2</sup> ГБУЗ «Городская клиническая больница № 23 им. И.В. Давыдовского» Департамента здравоохранения г. Москвы, Яузская ул., 11, стр. 1, Москва, 109240, Российская Федерация;

<sup>3</sup> ФГБОУ ВО «Российский национальный исследовательский медицинский университет им. Н.И. Пирогова» Минздрава России, ул. Островитянова, 1, Москва, 117997, Российская Федерация

Скрыпник Дмитрий Владимирович, доктор мед. наук, профессор, заведующий отделением;

Хохлова Валентина Анатольевна, канд. мед. наук, врач-кардиолог

Манчунов Владимир Николаевич, канд. мед. наук, ассистент кафедры, врач – эндоваскулярный хирург;

Анисимов Кирилл Владимирович, канд. мед. наук, врач – анестезиолог-реаниматолог;

Осканов Магомед Бесланович, врач-кардиолог

Основным патогенетическим механизмом острого коронарного синдрома является тромбоз коронарной артерии, но только в редких случаях инфаркт-связанным сосудом оказывается аутовенозный шунт с тромбом столь больших размеров, что стандартные приемы реканализации, такие как баллонная дилатация, стентирование или использование коронарного тромбоспирационного катетера представляются технически рискованными. В исследованиях, посвященных применению коронарных аспирационных катетеров, такую группу больных не выделяли. В связи с редкостью данной клинической ситуации и пробелом в клинических исследованиях практических рекомендаций по лечению массивных тромбозов аутовенозных шунтов у больных с острым коронарным синдромом в настоящее время не существует.

В статье представлен случай эндоваскулярного лечения пациента с острым коронарным синдромом и массивным тромбозом аутовенозного шунта и коронарного русла с хорошими ангиографическими и отдаленными результатами. Ключевым моментом успешного удаления тромботических масс явилось использование катетера дистального доступа и автоматической аспирационной помпы на фоне агрессивной антитромботической терапии.

**Ключевые слова:** тромбоспирация; инфаркт миокарда; острый инфаркт миокарда с подъемом сегмента ST; катетер дистального доступа; тромбоз венозного шунта.

**Для цитирования:** Скрыпник Д.В., Хохлова В.А., Манчунов В.Н., Анисимов К.В., Осканов М.Б. Тромбоспирация при помощи катетера дистального доступа и аспирационной помпы при массивном тромбозе аутовенозного шунта у пациента с острым коронарным синдромом. *Эндоваскулярная хирургия*. 2018; 5 (3): 363–7. DOI: 10.24183/2409-4080-2018-5-3-363-367

**Для корреспонденции:** Скрыпник Дмитрий Владимирович, E-mail: dvsскрыпник@gmail.com

## THROMBUS ASPIRATION WITH A COMBINATION OF DISTAL ACCESS CATHETER AND ASPIRATION PUMP IN ACUTE CORONARY SYNDROME WITH MASSIVE AUTOVEIN GRAFT THROMBOSIS

Skrypnik D.V.<sup>1,2</sup>, Khokhlova V.A.<sup>2</sup>, Manchurov V.N.<sup>1,2</sup>, Anisimov K.V.<sup>2,3</sup>, Oskanov M.B.<sup>2</sup>

<sup>1</sup> Yevdokimov Moscow State University of Medicine and Dentistry, Moscow, 127473, Russian Federation;

<sup>2</sup> Davydovskiy Municipal Clinical Hospital No. 23, Moscow, 109240, Russian Federation;

<sup>3</sup> Pirogov Russian National Research Medical University, Moscow, 117997, Russian Federation

Dmitriy V. Skrypnik, Dr. Med. Sc., Professor, Head of Department;

Valentina A. Khokhlova, Cand. Med. Sc., Cardiologist

Vladimir N. Manchurov, Cand. Med. Sc., Assistant Professor, Endovascular Surgeon;

Kirill V. Anisimov, Cand. Med. Sc., Anesthesiologist-Resuscitator;

Magomed B. Oskanov, Cardiologist

The main pathogenetic mechanism of acute coronary syndrome is coronary artery thrombosis, but only in rare cases an infarct-related vessel is an autovenous graft with a thrombus so large that standard recanalization techniques such as balloon dilation, stenting or using coronary aspiration catheter appear to be technically risky. In trials on the use of coronary aspiration catheters, this group of patients was not distinguished. Due to the rarity of this clinical situation and a gap in clinical research practical guidelines for the treatment of massive autovenous grafts thrombosis in patients with acute coronary syndrome do not exist at the present moment.

We present the successful case of thrombus aspiration with good angiographic and clinical results. Using 5F distal access catheter and aspiration pump with aggressive antithrombotic therapy was a keypoint technique for large thrombus aspiration.

**Keywords:** thrombus aspiration; myocardial infarction; STEMI; distal access catheter; vein graft thrombosis.

**For citation:** Skrypnik D.V., Khokhlova V.A., Manchurov V.N., Anisimov K.V., Oskanov M.B. Thrombus aspiration with a combination of distal access catheter and aspiration pump in acute coronary syndrome with massive autovenous graft thrombosis. *Russian Journal of Endovascular Surgery*. 2018; 5 (3): 363–7. DOI: 10.24183/2409-4080-2018-5-3-363-367

**For correspondence:** Dmitry V. Skrypnik, E-mail: dvskrpnyk@gmail.com

**Conflict of interest.** The authors declare no conflict of interest.

Received September 6, 2018  
Accepted September 20, 2018

## Введение

Основным патогенетическим механизмом острого коронарного синдрома (ОКС) является тромбоз коронарной артерии [1], но только в редких случаях инфаркт-связанным сосудом является аутовенозный шунт с тромбом столь больших размеров, что стандартные приемы реканализации, такие как баллонная дилатация, стентирование или использование коронарного тромбоспираторного катетера представляются технически рискованными. В исследованиях, посвященных применению коронарных аспирационных катетеров, такую группу больных не выделяли. В связи с редкостью такой клинической ситуации и пробелом в клинических исследованиях практических рекомендаций по лечению массивных тромбозов аутовенозных шунтов у пациентов с ОКС в настоящее время не существует.

Мы представляем случай успешного лечения массивного протяженного тромбоза коронарного русла с применением комбинации агрессивной антитромботической терапии, аспирации с помощью автоматической аспирационной помпы через церебральный катетер дистального доступа 5F и стентирования.

## Клинический случай

Пациент М., 59 лет, поступил в стационар с клинической картиной ОКС без подъема сегмента ST. Из анамнеза известно, что за 9 лет до настоящей госпитализации в связи со стабильной стенокардией больному было проведено аортокоронарное шунтирование и только в последние несколько дней до поступления в стационар стали возникать кратковременные ангинозные приступы при незначительной физической нагрузке и в покое. В связи с типичной

клинической картиной и положительным тестом на Т-тропонин пациенту при поступлении была проведена коронарошунтография, по результатам которой был выявлен массивный тромбоз Y-образного аутовенозного шунта к бассейну огибающей ветви (ОВ) и диагональной ветви (ДВ) с тромбами в просвете артерий бассейна ОВ (ветви тупого края (ВТК) и собственного просвета ОВ) (рис. 1).

Аутовенозный шунт к правой коронарной артерии и артериальный шунт к бассейну передней межжелудочковой артерии оказались без значимых ангиографических изменений. На догоспитальном этапе пациент получил терапию аспирином (250 мг), тикагрелором (180 мг), метопрололом (25 мг). В качестве антикоагулянта в операционной был использован нефракционированный гепарин (5000 ЕД внутривенно). На момент проведения ангиографии ангинозных болей не было, сократимость мио-

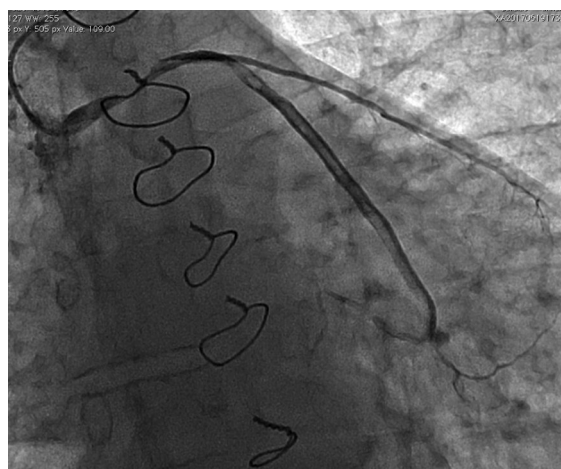


Рис. 1. Ангиограмма Y-образного шунта к бассейнам диагональной и огибающей ветвей. Массивный протяженный тромбоз шунта, огибающей ветви и ветви тупого края

карда в бассейне инфаркт-связанного поражения оказалась не нарушенной, в связи с чем была предпринята попытка реканализации только окклюзированной огибающей ветви, которая оказалась безуспешной (рис. 2).

Учитывая стабильное состояние пациента и высокие риски эмболизации дистального коронарного русла, от вмешательства на аутовенозном шунте было решено отказаться в пользу инфузии эптифибатида и контрольной ангиографии через 24 ч. Однако через 8 ч у больного возобновились ангинозные боли, появилась зона гипокинеза боковой стенки левого желудочка, а на экстренной контрольной ангиограмме отмечено нарастание тромбоза в аутовенозном шунте с прекращением кровотока по диагональной ветви (рис. 3).

В связи с нарастанием тромбоза с окклюзией крупной коронарной ветви было принято решение о реканализации тромбированного шунта. Из-за поражения проксимального отдела и нестабильного положения проводникового катетера от тактики аспирации на первом этапе вмешательства было решено отказаться ввиду рисков эмболии по большому кругу кровообращения, в том числе в церебральное русло. Поэтому первым этапом вмешательства стала имплантация стента в проксимальный отдел аутовенозного шунта, в результате чего был ликвидирован стеноз и появилась возможность безопасной глубокой интубации проксимального сегмента шунта проводниковым катетером (рис. 4, а).

После стентирования проксимального отдела аутовенозного шунта по коронарному про-

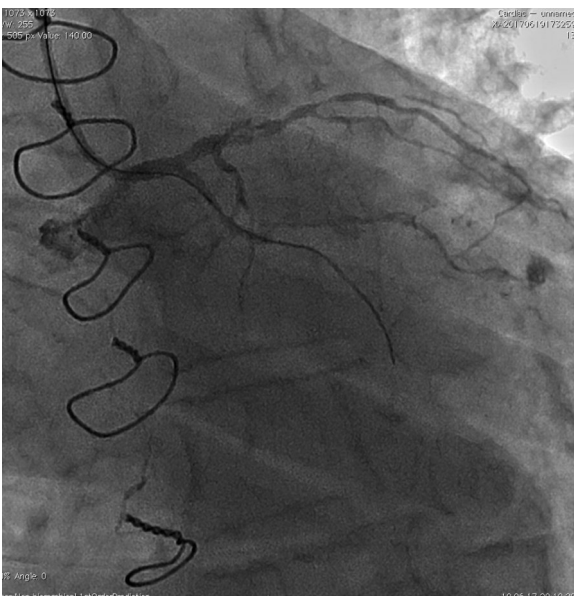

Рис. 2. Бассейн левой коронарной артерии. Попытка реканализации огибающей ветви

воднику к проксимальному отделу тромба был подведен церебральный катетер дистального доступа Sofia 5F (Microvention Terumo). С помощью аспирационной помпы (Penumbra) была проведена аспирация на протяжении шунта с получением большого количества рыхлых тромботических масс (рис. 4, б).

На контрольной ангиограмме восстановился кровоток по ветви шунта к диагональной ветви, тело шунта полностью освободилось от тромботических масс (рис. 4, в).

На этом фоне боли стихли, восстановилась сократимость миокарда в бассейне ВТК и ДВ. В просвете ОВ и ВТК визуализировались тромботические массы, не ограничивающие кровоток, в связи с чем терапия эптифибатидом была продолжена.

Через 12 ч после вмешательства отмечен регресс тромботического поражения коронарного русла (рис. 5).

После проведения вмешательства ангинозные приступы не рецидивировали. Пациент был выписан в стабильном состоянии без стенокардии и клиники недостаточности кровообращения. По данным эхокардиографии на момент выписки из стационара сократимость миокарда оказалась нормальной (фракция выброса левого желудочка 58%).

Через 6 мес после вмешательства состояние пациента оставалось стабильным. Рецидивов ангинозных приступов не было, клинические признаки недостаточности кровообращения отсутствовали.

## Обсуждение

Массивный тромбоз в коронарном русле у пациентов с ОКС ассоциируется с неблаго-

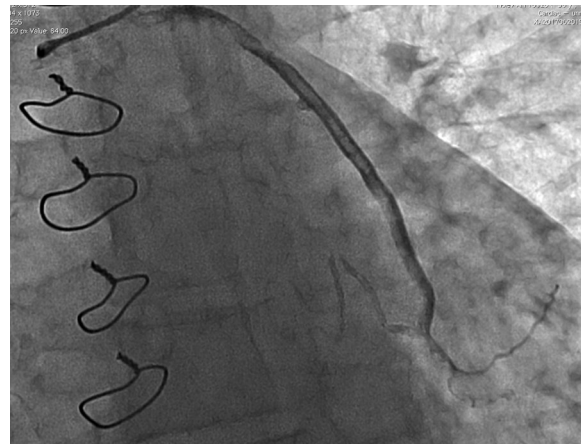

Рис. 3. Нарастание тромбоза аутовенозного шунта с прекращением кровотока к диагональной ветви

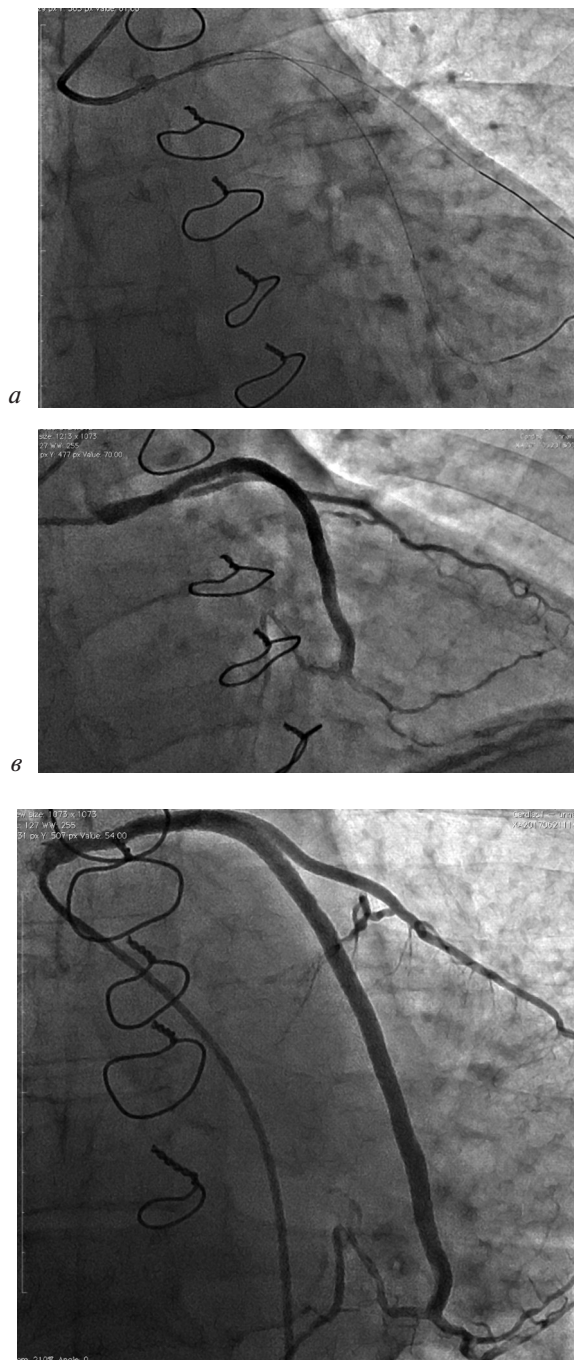


Рис. 5. Ангиографическая картина через 12 ч после проведения чрескожного коронарного вмешательства приятным клиническим исходом [2]. В части случаев ОКС с массивным интракоронарным тромбозом незамедлительное вмешательство со стентированием коронарной артерии осложняется развитием дистальной эмболизации коронарного русла с полным прекращением кровотока по инфаркт-связанной коронарной артерии, возникновением феномена no-reflow, поздней мальаппозицией стента [3]. В связи с этим предлагалась тактика отсроченного стентирования коронарной артерии в случае сохра-

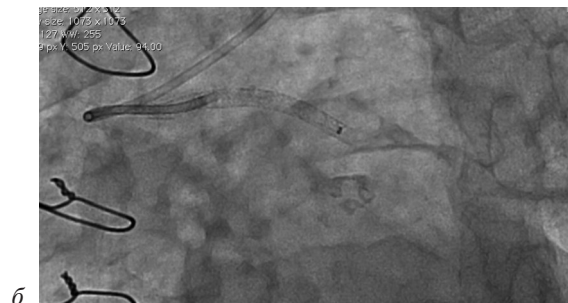


Рис. 4. Этапы эндоваскулярного вмешательства:

*a* – стентирование проксимального отдела шунта, позволившее обеспечить глубокую интубацию шунта; *б* – глубокая интубация проводниковым катетером и проведение катетера дистального доступа к проксимальной части тромба; *в* – ангиограмма после тромбаспирации

нения антеградного кровотока или его восстановления после минимального вмешательства в месте окклюзии и пролонгированной массивной антитромботической терапии. Однако проведенные исследования показали отсутствие эффективности методики отсроченного стентирования [4–6]. В современных рекомендациях по реваскуляризации миокарда ESC/EACTS рутинная тактика отсроченного стентирования коронарных артерий не рекомендована [7, 8].

Предпринимались многократные попытки разработать эффективную и безопасную методику удаления тромбов из просвета коронарных артерий. С этой целью применялись сложные методики реолитической тромбэктомии, аспирации с проксимальной окклюзией проводникового катетера и систем удлинения проводникового катетера по типу «мать–дитя», коронарных аспирационных катетеров. Однако ввиду отсутствия позитивных данных клинических исследований технические приемы тромбаспирации не рекомендованы для рутинного применения при чрескожных коронарных вмешательствах [7].

Кроме того, метаанализ исследований, посвященных использованию коронарных аспирационных катетеров, показал, что рутинное применение коронарных аспирационных катетеров ассоциируется с нарастанием частоты ишемических инсультов [9]. Наиболее вероятной причиной такого осложнения является эм-

боли из коронарной артерии при извлечении инструмента.

В то же время в литературе появились данные крупных рандомизированных исследований, показавшие высокую эффективность методики тромбэкстракции с помощью стент-ретриверов и/или аспирации через широкопросветный катетер дистального доступа при тромбозе церебральных артерий [10]. Именно подобную методику тромбаспирации в комбинации со стандартными эндоваскулярными приемами мы использовали в нашем клиническом случае. Церебральный катетер дистального доступа имеет больший диаметр внутреннего просвета, в отличие от коронарного аспирационного катетера, что теоретически позволяет эвакуировать большие по размеру тромботические массы. Ранее нами был описан успешный клинический опыт применения широкопросветных аспирационных катетеров в сочетании с автоматической помпой для лечения эмболии коронарных артерий [11, 12]. Именно поэтому было принято решение отказаться от коронарного аспирационного катетера в пользу церебрального катетера дистального доступа. Понимая, что для удаления такого большого объема тромботических масс необходима длительная интенсивная аспирация, мы предпочли автоматическую помпу вместо шприца. Следует отметить, что для предотвращения эмболии в церебральные артерии мы использовали глубокую интубацию проводниковым катетером после стентирования проксимального поражения аутовенозного шунта. Тромбэктомия с помощью катетера дистального доступа позволила полностью восстановить кровотоки по бассейнам диагональной и огибающей ветвей с хорошими ангиографическими и отдаленными клиническими результатами.

### Заключение

Представленный клинический случай демонстрирует возможность и безопасность тромбэктомии с помощью аспирационной помпы через катетер дистального доступа из коронарного русла в отдельных случаях в дополнение к стандартным эндоваскулярным методам реканализации коронарного кровотока. Однако необходимы дальнейшие исследования для определения критериев применения описанного метода.

**Конфликт интересов.** Авторы заявляют об отсутствии конфликта интересов.

### Литература [References]

1. Алякян Б.Г., Стаферов А.В., Григорьян А.М., Карапетян Н.Г. Рентгенэндоваскулярная диагностика и лечение заболеваний сердца и сосудов в Российской Федерации – 2017 год. *Эндоваскулярная хирургия*. 2018; 5 (2): 93–240. DOI: 10.24183/2409-4080-2018-5-2-93-240 [Alekyan B.G., Grigor'yan A.M., Staferov A.V., Karapetyan N.G. Endovascular diagnostics and treatment in the Russian Federation (2017). *Russian Journal of Endovascular Surgery*. 2018; 5 (2): 93–240 (in Russ.). DOI: 10.24183/2409-4080-2018-5-2-93-240]
2. Miranda-Guardiola F, Rossi A., Serra A., Garcia B., Rumoroso J.R., Iñiguez A. et al. Angiographic quantification of thrombus in ST-elevation acute myocardial infarction presenting with an occluded infarct-related artery and its relationship with results of percutaneous intervention. *J. Interv. Cardiol.* 2009; 22 (3): 207–15. DOI: 10.1111/j.1540-8183.2009.00464.x
3. Ramjane K., Han L., Jin C. The diagnosis and treatment of the no-reflow phenomenon in patients with myocardial infarction undergoing percutaneous coronary intervention. *Exp. Clin. Cardiol.* 2008; 13 (3): 121–8.
4. Belle L., Motreff P., Mangin L., Rangé G., Marcaggi X., Marie A. et al. Comparison of immediate with delayed stenting using the minimalist immediate mechanical intervention approach in acute ST-segment-elevation myocardial infarction: the MIMI study. *Circ. Cardiovasc. Interv.* 2016; 9 (3): e003388. DOI: 10.1161/CIRCINTERVENTIONS.115.003388
5. Carrick D., Oldroyd K.G., McEntegart M., Haig C., Petrie M.C., Eteiba H. et al. A randomized trial of deferred stenting versus immediate stenting to prevent no- or slow-reflow in acute ST-segment elevation myocardial infarction (DEFER-STEMI). *J. Am. Coll. Cardiol.* 2014; 63 (20): 2088–98. DOI: 10.1016/j.jacc.2014.02.530
6. Kelbæk H., Høfsten D.E., Kjøber L., Helqvist S., Kløvgård L., Holmvang L. et al. Deferred versus conventional stent implantation in patients with ST-segment elevation myocardial infarction (DANAMI 3-DEFER): an open-label, randomised controlled trial. *Lancet*. 2016; 387 (10034): 2199–206. DOI: 10.1016/S0140-6736(16)30072-1
7. Neumann F.J., Neumann F.J., Sousa-Uva M., Ahlsson A., Alfonso F., Banning A.P., Benedetto U. et al. 2018 ESC/EACTS Guidelines on myocardial revascularization. *Eur. Heart J.* 2018; Aug 25. DOI: 10.1093/eurheartj/ehy394
8. Ibanez B., James S., Agewall S., Antunes M.J., Bucciarelli-Ducci C., Bueno H. et al. 2017 ESC Guidelines for the management of acute myocardial infarction in patients presenting with ST-segment elevation: The Task Force for the management of acute myocardial infarction in patients presenting with ST-segment elevation of the European Society of Cardiology (ESC). *Eur. Heart J.* 2018; 39 (2): 119–77. DOI: 10.1093/eurheartj/ehx393
9. Jolly S.S., James S., Džavík V., Cairns J.A., Mahmoud K.D., Zijlstra F. et al. Thrombus aspiration in ST-segment-elevation myocardial infarction: an individual patient meta-analysis: Thrombectomy Trialists Collaboration. *Circulation*. 2017; 135 (2): 143–52. DOI: 10.1161/CIRCULATIONAHA.116.025371
10. Carvalho A., Cunha A., Rodrigues M., Figueiredo S., Paredes L., Gregório T. et al. Mechanical thrombectomy in acute ischemic stroke: initial single-center experience and comparison with randomized controlled trials. *J. Stroke Cerebrovasc. Dis.* 2017; 26 (3): 589–94. DOI: 10.1016/j.jstrokecerebrovasdis.2016.11.116
11. Manchurov V., Anisimov K., Khokhlova V., Skrypnik D. The first reported stentriever-based thrombectomy in acute ST-elevation myocardial infarction due to paradoxical coronary embolism. *EuroIntervention*. 2017; 13 (5): e602–3. DOI: 10.4244/EIJ-D-17-00050
12. Манчуров В.Н., Анисимов К.В., Осканов М.Б., Скрыпник Д.В., Васильева Е.Ю., Шпектор А.В. Инфаркт миокарда эмболической природы. *Кардиология*. 2018; 58 (2): 83–90. DOI: 10.18087/cardio.2018.2.10090 [Manchurov V.N., Anisimov K.V., Oskanov M.B., Skrypnik D.V., Vasileva E.Y., Shpektor A.V. Myocardial infarction due to coronary artery embolism. *Kardiologiya*. 2018; 58 (2): 83–90 (in Russ.). DOI: 10.18087/cardio.2018.2.10090]

Поступила 06.09.2018

Принята к печати 20.09.2018

© Коллектив авторов, 2018

УДК 616.132.2-008.6:616.132.2-089.819.5

## СТЕНТИРОВАНИЕ БИФУРКАЦИОННОГО ПОРАЖЕНИЯ АРТЕРИАЛЬНЫХ АОРТОКОРОНАРНЫХ ШУНТОВ У ПАЦИЕНТА С ОСТРЫМ КОРОНАРНЫМ СИНДРОМОМ БЕЗ ПОДЪЕМА СЕГМЕНТА ST

Майнгарт С.В., Гречишкин А.А., Некрасов А.С., Федорченко А.Н., Порханов В.А.

ГБУЗ «Научно-исследовательский институт – Краевая клиническая больница № 1 им. профессора С.В. Очаповского» (гл. врач – академик РАН В.А. Порханов)  
Минздрава Краснодарского края, ул. 1 мая, 167, Краснодар, 350086, Российская Федерация

Майнгарт Сергей Владимирович, врач отделения рентгенохирургических методов диагностики и лечения, [orcid.org/0000-0002-6749-519](https://orcid.org/0000-0002-6749-519);

Гречишкин Андрей Анатольевич, врач отделения рентгенохирургических методов диагностики и лечения, [orcid.org/0000-0003-1389-8414](https://orcid.org/0000-0003-1389-8414);

Некрасов Александр Сергеевич, врач отделения рентгенохирургических методов диагностики и лечения, [orcid.org/0000-0003-0439-8389](https://orcid.org/0000-0003-0439-8389);

Федорченко Алексей Николаевич, доктор мед. наук, заведующий отделением рентгенохирургических методов диагностики и лечения, [orcid.org/0000-0001-5589-2040](https://orcid.org/0000-0001-5589-2040);

Порханов Владимир Алексеевич, доктор мед. наук, профессор, академик РАН, главный врач

Одним из основных методов реваскуляризации миокарда при ишемической болезни сердца является аортокоронарное шунтирование (АКШ), которое демонстрирует высокие показатели выживаемости и значительно улучшает качество жизни. Тем не менее отдаленные результаты АКШ не всегда однозначны. В связи с этим техника АКШ совершенствовалась, что привело к появлению методики использования артериальных трансплантатов, показатели проходимости которых в отдаленном периоде значительно выше в сравнении с венозными шунтами. Однако прогрессирование атеросклеротического процесса приводит к поражению не только коронарных артерий и венозных кондуитов, но и артериальных шунтов. Это является причиной рецидива клиники стенокардии, инфаркта миокарда и других неблагоприятных сердечно-сосудистых событий. Повторное выполнение АКШ сопряжено с высокими рисками интра- и послеоперационных осложнений. Таким образом, в подавляющем большинстве случаев при решении вопроса о повторной реваскуляризации миокарда пациентам, ранее перенесшим АКШ, чрескожное коронарное вмешательство является методом выбора, так как показывает хорошие непосредственные и отдаленные результаты. В данной статье представлен клинический случай успешного эндоваскулярного лечения критического бифуркационного поражения артериальных шунтов с использованием методики V-стентирования у пациента с клиникой нестабильной стенокардии, которому ранее было выполнено АКШ.

**Ключевые слова:** стентирование бифуркационного поражения; чрескожное коронарное вмешательство; артериальный шунт; бифуркация; аортокоронарное шунтирование.

**Для цитирования:** Майнгарт С.В., Гречишкин А.А., Некрасов А.С., Федорченко А.Н., Порханов В.А. Стентирование бифуркационного поражения артериальных аортокоронарных шунтов у пациента с острым коронарным синдромом без подъема сегмента ST. *Эндоваскулярная хирургия*. 2018; 5 (3): 368–76. DOI: 10.24183/2409-4080-2018-5-3-368-376

**Для корреспонденции:** Некрасов Александр Сергеевич, E-mail: alexandr\_nekrasov1984@mail.ru

## PERCUTANEOUS CORONARY ANGIOPLASTY OF ARTERIAL GRAFTS BIFURCATION LESION IN A PATIENT WITH NON-ST-ELEVATION ACUTE CORONARY SYNDROME

Mayngart S.V., Grechishkin A.A., Nekrasov A.S., Fedorchenko A.N., Porkhanov V.A.

Research Institute – Ochapovskiy Regional Clinical Hospital No. 1, Krasnodar, 350086, Russian Federation

Sergey V. Mayngart, Endovascular Surgeon, [orcid.org/0000-0002-6749-519](https://orcid.org/0000-0002-6749-519);

Andrey A. Grechishkin, Endovascular Surgeon, [orcid.org/0000-0003-1389-8414](https://orcid.org/0000-0003-1389-8414);

Aleksandr S. Nekrasov, Endovascular Surgeon, [orcid.org/0000-0003-0439-8389](https://orcid.org/0000-0003-0439-8389);

Aleksey N. Fedorchenko, Dr. Med. Sc., Head of Department;

Vladimir A. Porkhanov, Dr. Med. Sc., Professor, Academician of RAS, Chief Physician

Coronary artery bypass grafting (CABG) is one of the major coronary revascularization methods for coronary artery disease that demonstrates high survival rates and significantly improves the quality of life. However, the long-term results



of CABG are controversial. In this regard, the CABG technique has been improved which led to the emergence of methods of using arterial grafts. Their patency in the long-term perspective is much higher in comparison with venous grafts. However, the progression of the atherosclerotic process leads to the lesion not only of coronary arteries and venous conduits, but also of arterial grafts. This is the cause of relapse of the angina, myocardial infarction and other adverse cardiovascular events. Repeated CABG is associated with high risks of intra- and postoperative complications. Thus, in the vast majority of cases, percutaneous coronary intervention is a method of choice in the cohort of patients with previous CABG who need a repeated myocardial revascularization, as it is associated with good immediate and long-term results. This article presents a clinical case of successful endovascular treatment of critical bifurcation lesion of arterial grafts using the V-stenting technique in a patient with unstable angina who had previously undergone CABG.

**Keywords:** V-stenting; percutaneous coronary intervention; arterial graft; bifurcation; coronary artery bypass grafting.

**For citation:** Mayngart S.V., Grechishkin A.A., Nekrasov A.S., Fedorchenko A.N., Porkhanov V.A. Percutaneous coronary angioplasty of arterial grafts bifurcation lesion in a patient with non-ST-elevation acute coronary syndrome. *Russian Journal of Endovascular Surgery*. 2018; 5 (3): 368–76. DOI: 10.24183/2409-4080-2018-5-3-368-376

**For correspondence:** Aleksandr S. Nekrasov, E-mail: alexandr\_nekrasov1984@mail.ru

**Conflict of interest.** The authors declare no conflict of interest.

Received September 11, 2018

Accepted September 24, 2018

## Введение

Согласно результатам многочисленных рандомизированных исследований, в настоящее время нет сомнений в преимуществе хирургического лечения стабильной формы ишемической болезни сердца (ИБС) методом реваскуляризации миокарда перед медикаментозной терапией [1]. Полученные данные свидетельствуют о значительном улучшении качества жизни, хороших долгосрочных результатах, более высоких показателях выживаемости, а также о существенном снижении частоты развития острого инфаркта миокарда и повторных процедур реваскуляризации миокарда.

Несмотря на то что многие годы аортокоронарное шунтирование (АКШ) является «золотым стандартом» в лечении пациентов со стабильной формой ИБС и его положительный клинический эффект не вызывает сомнений, долгосрочные результаты не так однозначны. В связи с прогрессированием атеросклеротического процесса в коронарном русле и развитием стенотического поражения шунтов риск развития повторных ишемических событий в отдаленном периоде после АКШ значительно увеличивается [2]. Около 10–15% венозных шунтов окклюдированы в течение 1-го года после АКШ, в течение 10 лет прекращают функционировать до 50% шунтов, а в 25% случаев, по данным ангиографии, возникают гемодинамически значимые стенозы [3].

В структуре повторных вмешательств после ранее выполненного АКШ ведущее место занимает поражение венозных шунтов [4]. Проходимость артериальных шунтов в отдаленном периоде значительно выше по сравнению с ве-

нозными шунтами [5], так как они более устойчивы к атеросклеротическому процессу, меньше травмируются и в большинстве случаев используются *in situ*, сохраняя собственное кровоснабжение [6]. Приоритет в лечении пациентов со стенотическим поражением шунтов отдается эндоваскулярному методу реваскуляризации, так как риск развития летального исхода при повторном АКШ остается высоким и, по данным различных авторов, составляет 5,8–9,6% [7].

Исследование E.S. Brilakis et al. показало, что частота выполнения чрескожного коронарного вмешательства (ЧКВ) у пациентов после АКШ составляет 17,5%, вмешательства на шунтах – 37,5% (при этом на венозных – 34,9%, на артериальных – 2,5%, а на обоих одновременно – 0,2%) [8].

В данной статье представлен клинический случай успешного эндоваскулярного лечения бифуркационного поражения артериальных шунтов у пациента, ранее перенесшего АКШ трех коронарных артерий, с использованием только артериальных трансплантатов.

## Клинический случай

Больной А., 60 лет, 18.07.2017 г. доставлен бригадой скорой медицинской помощи в «НИИ – Краевую клиническую больницу № 1 им. профессора С.В. Очаповского» г. Краснодара. При поступлении предъявлял жалобы на давящие боли рецидивирующего характера за грудиной. Из анамнеза известно, что в 2006 г. был первый болевой приступ – инфаркт миокарда (со слов пациента). В 2007 г. в г. Ереване в клинике «Норт-Мараш» было выполнено АКШ: маммарокоронарное (левая внутренняя грудная ар-

терия) шунтирование (МКШ) передней нисходящей артерии (ПНА), АКШ аутоартериальными шунтами (правая внутренняя грудная и левая лучевая артерии свободными трансплантатами) ветви тупого края (ВТК) и задней нисходящей артерии (ЗНА). После выписки чувствовал себя удовлетворительно. Регулярно все назначенные медицинские препараты не принимал. В день обращения появились интенсивные затяжные боли за грудиной, в связи с чем вызвал бригаду скорой медицинской помощи. Болевой синдром купирован внутривенным введением наркотических анальгетиков, далее пациент с диагнозом острого коронарного синдрома без подъема сегмента *ST* доставлен в приемный покой.

#### Результаты обследования

**Электрокардиография (ЭКГ):** синусовый ритм с частотой 78 уд/мин; депрессия сегмента *ST* в отведениях I, II, III, AVF, V4–V6 до 3 мм.

Артериальное давление 140/80 мм рт. ст.

**Эхокардиография (ЭхоКГ):** фракция выброса левого желудочка 50%; гипокинез нижней, нижнебоковой стенок в базальных и средних сегментах, боковой стенки в среднем сегменте левого желудочка.

**Анализ крови:** КФК общий – 325,5 Ед/л (N до 190 Ед/л), КФК-МВ 191 Ед/л (N до 25 Ед/л), тропонин I – 0,055 нг/мл (N менее 0,01 нг/мл), креатинин – 294 мкмоль/л (N от 62 до 115 мкмоль/л).

По результатам обследования был установлен диагноз: ИБС, первичный *Q*-негативный нижнебоковой инфаркт миокарда левого желудочка 18.07.2017 г., острая сердечная недостаточность 1 ст. по Киллипу, гипертоническая болезнь 3 ст., риск 4. Сопутствующие заболевания: атеросклероз артерий обеих нижних конечностей, хроническая артериальная недостаточность 3 ст.

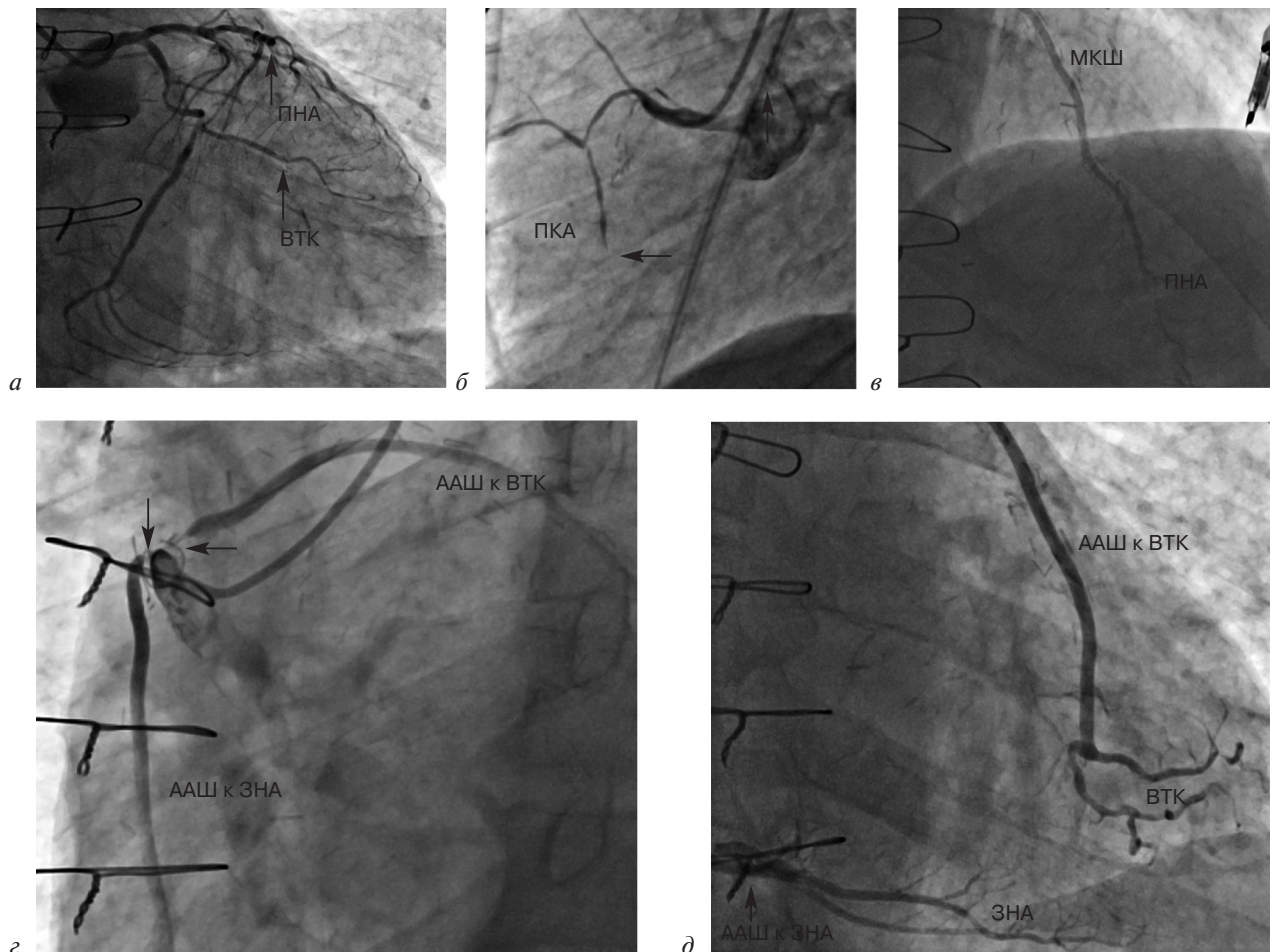


Рис. 1. Результаты коронарошунтографии:

*а* – левая коронарная артерия, стрелками указаны передняя нисходящая артерия (ПНА) и ветвь тупого края (ВТК); *б* – правая коронарная артерия (ПКА), стрелкой указано место окклюзии; *в* – маммарокоронарный шунт (МКШ) к ПНА; *г* – проксимальные отделы аутоартериального шунта (ААШ) к ВТК и ААШ к задней нисходящей артерии (ЗНА), стрелками указаны стенозы в ААШ; *д* – дистальные отделы ААШ

Пациент транспортирован в рентгенооперационную для проведения коронарошунтографии (КШГ). Пульсация на правой и левой общих бедренных артериях не определялась. КШГ была выполнена доступом через правую лучевую артерию (интродьюсер 5F). Тип кровоснабжения правый, ствол левой коронарной артерии проходим, окклюзия в среднем отделе ПНА, дистальное русло заполняется из МКШ к ПНА, МКШ к ПНА проходим (рис. 1, а, в). Стеноз огибающей артерии 60% в проксимальном отделе. Окклюзия ВТК в среднем отделе, дистальное русло заполняется из аутоартериального шунта (ААШ) к ВТК, критический стеноз ААШ к ВТК в приустьевом отделе (рис. 1, а, г, д). Окклюзия в среднем отделе правой коронарной артерии (ПКА), дистальное русло заполняется из ААШ к ЗНА, стеноз ААШ к ЗНА 90% в приустьевом отделе (рис. 1, б, г, д). ААШ к ВТК и ААШ к ЗНА отходят единым устьем, которое в ходе АКШ было отмечено рентгеноконтрастной проволокой в виде петли (рис. 1, г).

В связи с критическим бифуркационным поражением аутоартериальных шунтов к ЗНА

и ВТК, окклюзирующим поражением средних отделов ВТК и ПКА, функционирующим МКШ к ПНА, высокими рисками повторного АКШ (риск смерти по шкале STS – 6,7%) было принято решение о выполнении ЧКВ ААШ к ВТК и ААШ к ЗНА с имплантацией стентов.

### Операция

Осуществлена смена интродьюсера на 8F. Проводниковый катетер JR4 8F заведен в устье ААШ к ВТК и ЗНА (рис. 2, а). Выполнена внутривенная инфузия 10 тыс. ЕД гепарина. Первый коронарный проводник 0,014” заведен через место стеноза ААШ к ВТК в дистальный отдел ВТК. Второй коронарный проводник 0,014” заведен через место стеноза ААШ к ЗНА в дистальный отдел ЗНА. Выполнена kissing-дилатация ААШ к ВТК и ЗНА баллонными катетерами 3,0×25 мм (рис. 2, б). Первый коронарный стент 3,0×19 мм с лекарственным покрытием BioMime (Meril Life Sciences, Индия) заведен через место остаточного стеноза в средний отдел ААШ к ВТК. Многочисленные попытки одновременно завести второй

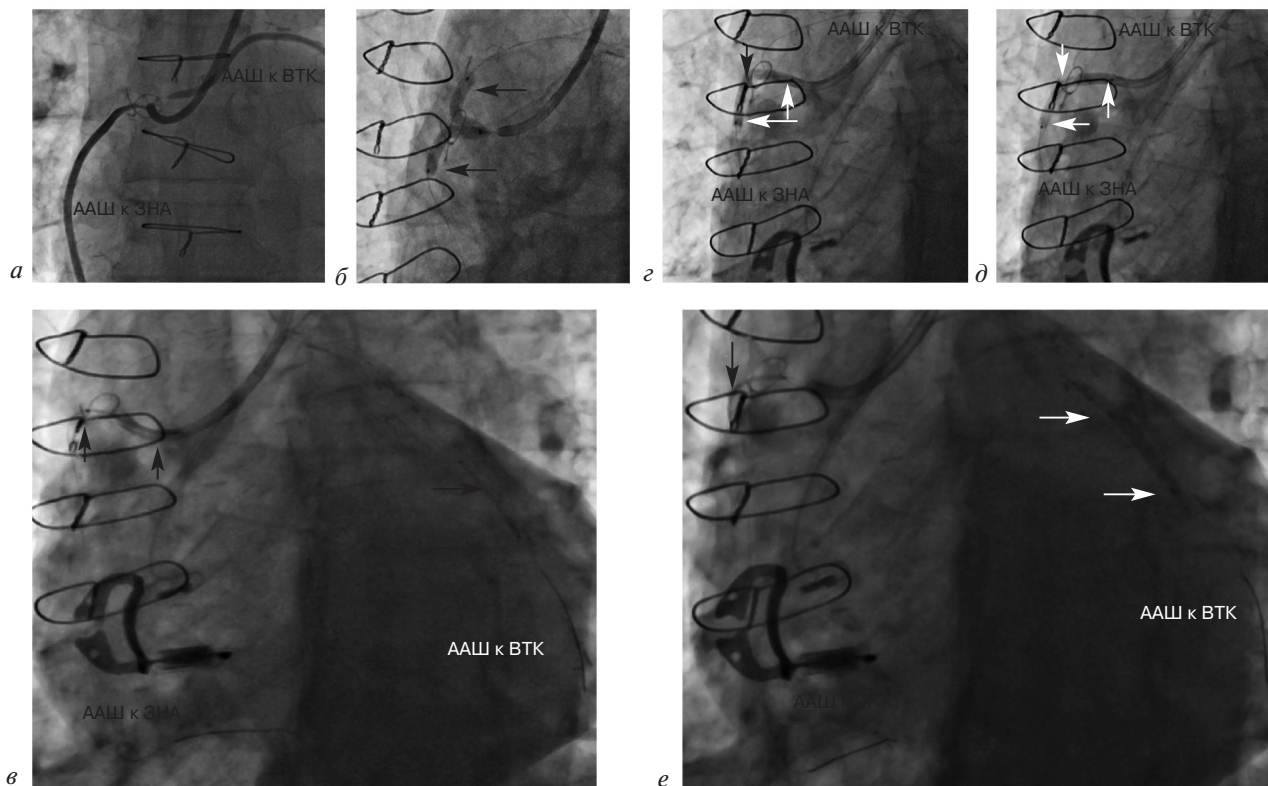


Рис. 2. Чрескожная транслюминальная коронарная ангиопластика ААШ к ВТК и ЗНА, доставка стентов:

а – катетеризация устья ААШ к ВТК и ЗНА; б – kissing-дилатация бифуркации ААШ к ВТК и ЗНА (стрелками указаны баллоны); в – попытка заведения второго стента в ААШ к ЗНА (стрелками указаны стенты); г – дилатация проксимального отдела ААШ к ЗНА (белыми стрелками указан баллон, черной стрелкой – место его перегиба); д – повторная дилатация проксимального отдела ААШ к ЗНА – перегиб отсутствует (стрелками указан баллон); е – заведение стента в проксимальный отдел ААШ к ЗНА с помощью метода якоря (белыми стрелками указан баллон (якорь), черной стрелкой – стент

коронарный стент BioMime 3,0×19 мм через место остаточного стеноза в проксимальном отделе ААШ к ЗНА оказались безуспешны – отсутствовал упор проводникового катетера (рис. 2, в). При дилатации проксимального отдела ААШ к ЗНА баллонным катетером 3,5×25 мм под давлением 10 атм возник перегиб баллона (рис. 2, г). Проведена повторная дилатация проксимального отдела ААШ к ЗНА баллонным катетером 3,5×25 мм под давлением 18 атм (рис. 2, д). Повторные попытки завести второй коронарный стент BioMime 3,0×19 мм через проксимальный отдел ААШ к ЗНА также не увенчались успехом. Первый стент извлечен. Заведен баллонный катетер 3,5×25 мм в средний отдел ААШ к ВТК с последующей дилатацией (метод якоря). Второй стент BioMime 3,0×19 мм с помощью метода якоря заведен через проксимальный отдел

ААШ к ЗНА (рис. 2, е). Первый коронарный стент BioMime 3,0×19 мм заведен в проксимальный отдел ААШ к ВТК.

Выполнено позиционирование обоих стентов под устье ААШ (рис. 3, а). Одновременно имплантированы стенты в проксимальные отделы ААШ к ВТК и ЗНА под устье под давлением 16 атм (рис. 3, б). Осуществлена дополнительная kissing-дилатация баллонными катетерами из-под стентов под давлением 20 атм (рис. 3, в). Контрольная ангиография показала, что бифуркация ААШ к ВТК и ЗНА восстановлена без признаков диссекции и дистальной эмболии (рис. 3, г, д).

Послеоперационный период протекал благоприятно. Ангинозные боли не рецидивировали. На 2-е сутки после операции выполнена ЭхоКГ: фракция выброса левого желудочка 60%, без четких зон гипокинеза. ЭКГ показала

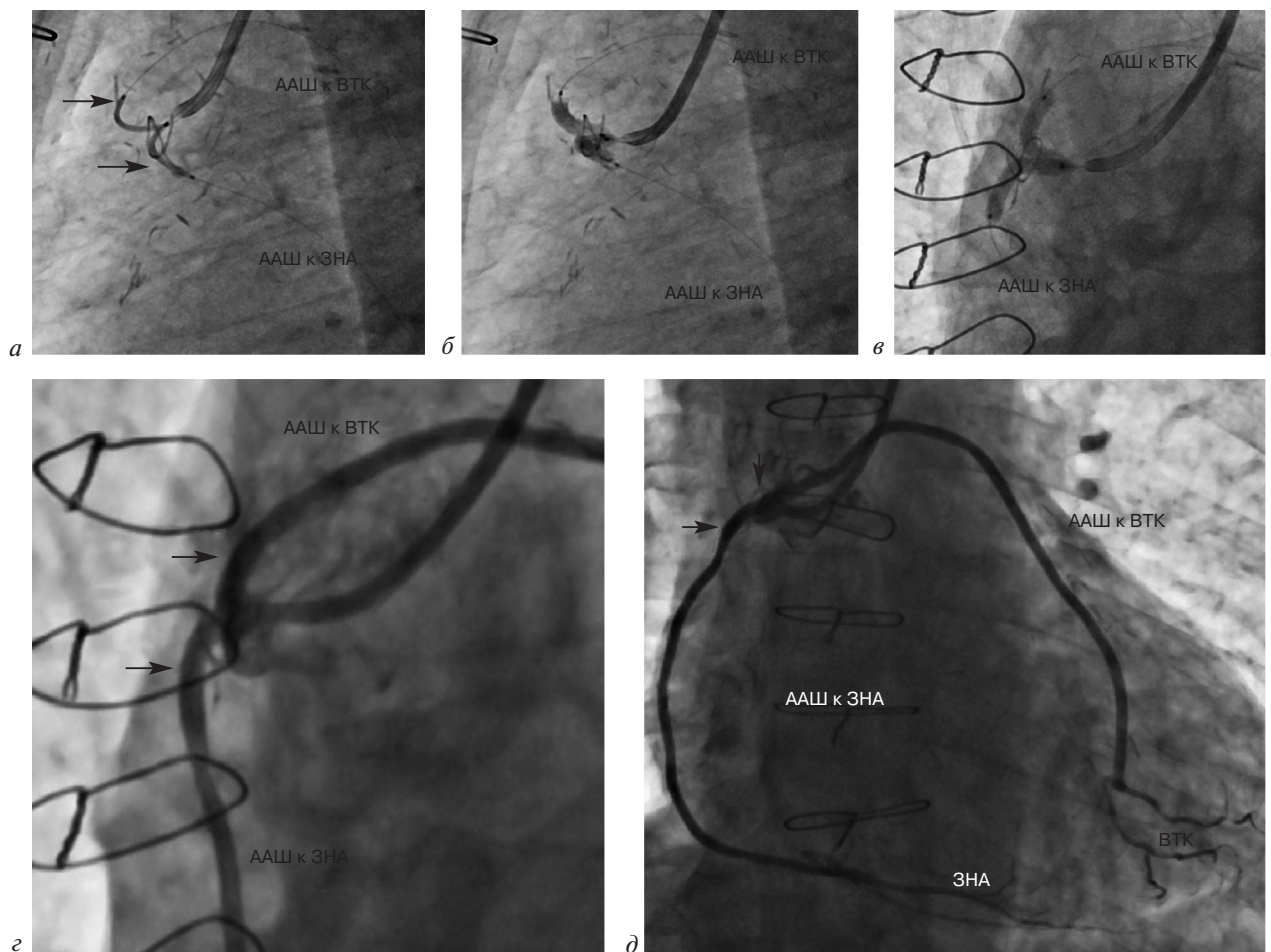


Рис. 3. Чрескожная транслюминальная коронарная ангиопластика ААШ к ВТК и ЗНА, имплантация стентов: а – позиционирование стентов под единое устье ААШ к ВТК и ЗНА (стрелками указаны стенты); б – имплантация стентов методом V-стентирования; в – дополнительная kissing-дилатация баллонами из-под стентов; г – контрольная ангиограмма мест имплантации стентов (указаны стрелками); д – контрольная шунтограмма ААШ к ВТК и ААШ к ЗНА (стрелками указаны места имплантации стентов)

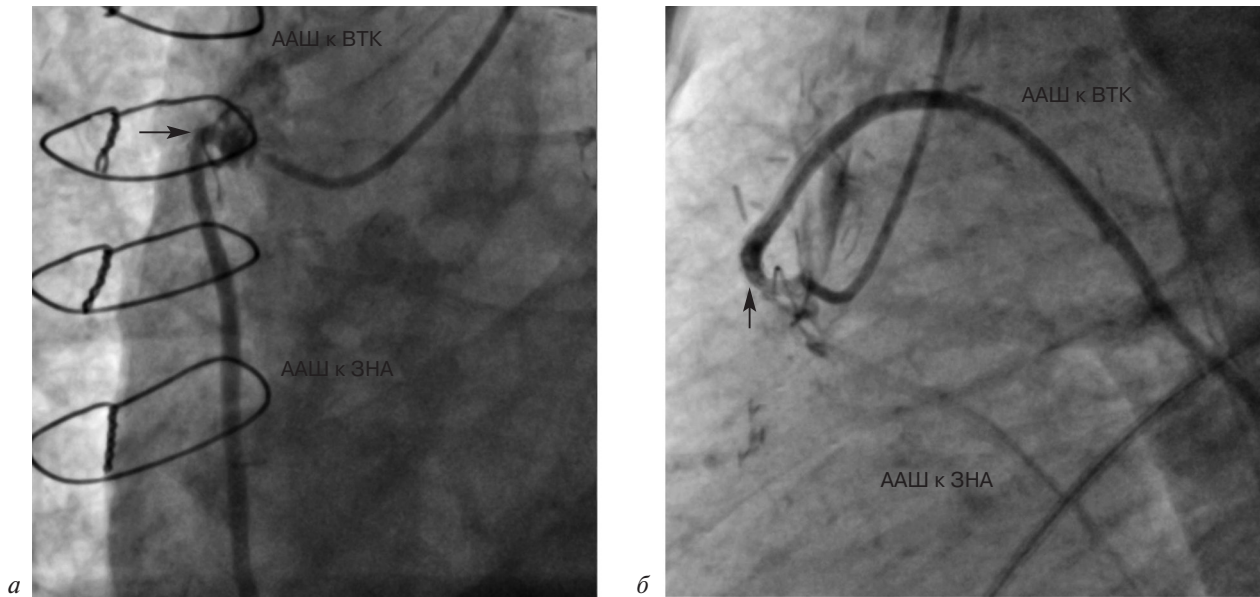


Рис. 4. Коронарошунтограммы через 1 год после вмешательства (стрелками указаны места имплантации стентов):

*a* – ААШ к ЗНА; *б* – ААШ к ВТК

отсутствие отрицательной динамики. На 5-е сутки пациент выписан.

Через 1 год в связи с необходимостью выполнения аортобедренного бифуркационного шунтирования по причине прогрессирования клиники хронической артериальной недостаточности пациенту была выполнена КШГ в плане предоперационной подготовки, на которой рестеноз в месте ранее имплантированных стентов в бифуркации ААШ отсутствовал (рис. 4), в остальных артериях также отрицательной динамики не выявлено.

### Обсуждение

Учитывая, что отдаленные результаты АКШ с применением артериальных шунтов значительно лучше, чем при использовании венозных шунтов, артериальная реваскуляризация вызывает большой интерес у кардиохирургов [9, 10]. В литературе представлены различные методики создания анастомозов с использованием артериальных шунтов: Т-, Y-, К-, Х-, ТУ-шунтирование и др. [11].

В данном клиническом наблюдении больному было выполнено шунтирование трех коронарных артерий с применением только артериальных кондуитов, два из которых были взяты свободными трансплантатами. В предоставленных пациентом документах нет подробного описания методики создания проксимального анастомоза этих шунтов. Через 10 лет после операции АКШ возникли локаль-

ные поражения этих двух трансплантатов в месте их проксимального анастомоза. Этиологией данного поражения может быть атеросклеротический процесс, хотя он более характерен для венозных шунтов и в артериальных трансплантатах встречается крайне редко. Наиболее частой причиной стенотического поражения артериальных шунтов в отдаленном периоде является фиброинтимальная пролиферация. Согласно данным P. Achouh et al., проходимость шунтов из лучевой артерии составляет в среднем 83% в течение 10 лет. Компьютерный томографический контроль в течение 20-летнего мониторинга подтверждает полное отсутствие кальцификации стенки лучевой артерии, в отличие от венозных шунтов в те же сроки наблюдения. Чаще всего поражение шунта из лучевой артерии проявляется его полной окклюзией, реже – диффузным стенозированием и крайне редко – локальным сужением [12].

Показатели проходимости шунта при использовании правой внутренней грудной артерии (ВГА) в отдаленном периоде составляют 89,5% по прошествии 10 лет и 79% в течение 15 лет. Они сравнимы с показателями левой ВГА и намного лучше показателей кондуитов из лучевой артерии и большой подкожной вены. Аналогичную проходимость демонстрируют правая ВГА *in situ* и свободный трансплантат из правой ВГА в течение 10 лет (89% против 91%,  $p=0,44$ ) [13].

В рекомендациях ACC/AHA/AATS/PCNA/SCAI/STS 2014 г. по реваскуляризации миокарда указано, что у пациентов, ранее перенесших АКШ, с рецидивом клиники стенокардии, стенотическим поражением шунтов и/или коронарных артерий, обширной ишемией миокарда левого желудочка, вероятнее всего, повторная реваскуляризация улучшит выживаемость. Не рекомендуется вмешательство, если у больного низкий риск сердечно-сосудистых осложнений и оптимальная медикаментозная терапия успешно купирует симптомы ИБС. Повторное АКШ рассматривается при окклюзирующем поражении нескольких шунтов и/или коронарных артерий, когда нет возможности выполнить эндоваскулярное вмешательство. При этом в рекомендациях нет уточнений о явных преимуществах повторного АКШ или ЧКВ в той или иной группе пациентов. Приоритет отдается ЧКВ при наличии проходимого шунта к ПНА и подходящей анатомии для вмешательства, а также при остром поражении кондуитов в раннем послеоперационном периоде [14].

В одном из первых рандомизированных исследований AWESOME [15], в котором сравнивались результаты повторных АКШ и ЧКВ, 3-летняя выживаемость составила 65% и 86% соответственно ( $p=0,01$ ). Повторное АКШ было связано с более высоким риском смерти, чем первичное. Авторы пришли к заключению, что эндоваскулярное вмешательство является предпочтительным для большинства пациентов, ранее перенесших АКШ.

По данным исследования P. Goube et al., в котором проведен сравнительный анализ отдаленных результатов баллонной ангиопластики и стентирования с применением стентов с лекарственным покрытием и голометаллических стентов при лечении поражения шунтов из лучевой артерии, стентирование показало превосходные непосредственные и отдаленные результаты. Баллонная ангиопластика может быть применима в раннем послеоперационном периоде, когда трудно исключить вазоспазм [16].

Но все же окончательное решение о необходимости и выборе метода вмешательства остается за кардиокомандой и зависит от опыта хирургов.

В нашем случае по данным ангиографии было выявлено бифуркационное поражение артериальных шунтов, которое мы по классифика-

ции Медины определили как 0.1.1. При выборе тактики и метода стентирования учитывали следующие особенности:

1) выраженная ишемия в бассейне ВТК и ПКА с болевым приступом, который купировался введением наркотического анальгетика (ЭКГ: депрессия сегмента *ST* в отведениях I, II, III, AVF, V4–V6 до 3 мм) – требуется срочное восстановление кровоснабжения миокарда в бассейне двух коронарных артерий [17];

2) критические поражения двух артериальных шунтов – основная причина развития острого коронарного синдрома;

3) протяженные хронические окклюзии двух коронарных артерий, на которые были наложены артериальные шунты – при выборе в качестве метода реваскуляризации вмешательства на нативном русле сразу двух артерий операция по реканализации может занять длительное время и сопряжена с низкой вероятностью успеха;

4) критическое бифуркационное поражение шунтов с коротким и широким стволом (диаметр примерно 5 мм) и перепадом диаметров (диаметр ААШ около 3 мм) – сложный выбор техники стентирования при решении о проведении вмешательства на ААШ;

5) расположение общего устья шунтов в среднем отделе восходящей аорты без возможности создания упора дистальной частью катетера в анатомические структуры (клапан аорты или устья шунтов) – трудности при проведении инструмента и доставке стента;

6) угол бифуркации шунтов более 90° – возможные трудности при проведении инструмента (стента, баллонного катетера), а также риск деформации стента;

7) ЧКВ артериальных шунтов связано с низкими рисками дистальной эмболии – феномен *no-reflow* характерен для венозных шунтов в связи с наличием в них рыхлых нестабильных атеросклеротических бляшек и фрагментов тромбов [7].

Учитывая все вышеперечисленные особенности, нами была выбрана тактика вмешательства на бифуркационном поражении артериальных шунтов. Хотя ЧКВ нативного русла предпочтительнее и демонстрирует лучшие отдаленные результаты, в данной клинической ситуации она сопряжена с большими техническими сложностями и низкой вероятностью успеха [8]. В качестве метода лечения мы выбрали технику V-стентирования. В своем

классическом виде эта техника подразумевает одновременное позиционирование двух стентов в месте бифуркации с их последовательной имплантацией, но длина вновь образованной карины не должна превышать 5 мм [18]. В нашем варианте исполнения она была немного модифицирована: выполнена одновременная имплантация стентов, но без превышения указанной длины карины. Мы не рассматривали широко применяемые в настоящее время методы provisional T-stenting, culotte, double kissing crush по следующим причинам: они подразумевают поочередную имплантацию стентов с перекрытием балками первого имплантированного стента устья боковой ветви или той артерии, в которую был установлен стент, и последующее прохождение инструмента (коронарного проводника, баллонного катетера или стента) через ячейку стента. Отсутствие должного упора проводникового катетера и тупого угла бифуркации шунтов могло создать серьезные трудности при стентировании даже по выбранной нами тактике вмешательства. Пришлось использовать метод якоря для заведения одного из стентов. К тому же стент, имплантированный в зону анастомоза и в широкую часть общего устья, из-за выраженной перикалибровки (от 3 до 5 мм) деформируется, что, во-первых, снижает радиальную устойчивость, во-вторых, приводит к его перелому или разрыву, а в случае использования стента с лекарственным покрытием снижает эффективность проникновения препарата в стенку шунта. На наш взгляд, техника V-стентирования для данной клинической ситуации лишена недостатков вышеперечисленных методов.

### Заключение

Использование артериальных кондуитов при АКШ демонстрирует отличные непосредственные и отдаленные результаты по сравнению с венозными шунтами. Тем не менее риск развития стенотического поражения в них сохраняется, что может привести к необходимости повторного вмешательства. Наиболее распространенным методом реваскуляризации при данном виде патологии является ЧКВ. На сегодняшний день нет исследований, оценивающих результаты эндоваскулярного лечения бифуркационного поражения артериальных шунтов, в особенности взятых свободными трансплантатами. Поэтому нельзя сделать

однозначный вывод о том, какая тактика лечения является наилучшей в данной клинической ситуации: повторное АКШ, одномоментная или поэтапная реканализация нативного русла либо бифуркационное стентирование артериальных шунтов. Выбранная нами методика с использованием крайне редко применяемой техники V-стентирования привела к хорошим долгосрочным ангиографическим и клиническим результатам и может быть взята на вооружение эндоваскулярными хирургами.

**Конфликт интересов.** Авторы заявляют об отсутствии конфликта интересов.

### Литература [References]

1. Neumann F.J., Sousa-Uva M., Ahlsson A., Alfonso F., Banning A.P., Benedetto U. et al. 2018 ESC/EACTS Guidelines on myocardial revascularization. *Eur. Heart J.* 2018; 00: 1–96. DOI: 10.1093/eurheartj/ehy394
2. Fitzgibbon G.M., Leach A.J., Keon W.J., Burton J.R., Kafka H.P. Coronary bypass graft fate. Angiographic study of 1,179 vein grafts early, one year, and five years after operation. *J. Thorac. Cardiovasc. Surg.* 1986; 91 (5): 773–8.
3. Motwani J.G., Topol E.J. Aortocoronary saphenous vein graft disease: pathogenesis, predisposition, and prevention. *Circulation.* 1998; 97 (9): 916–31. DOI: 10.1161/01.cir.97.9.916
4. Bryan A.J., Angelini G.D. The biology of saphenous vein graft occlusion: etiology and strategies for prevention. *Curr. Opin. Cardiol.* 1994; 9 (6): 641–9. DOI: 10.1097/00001573-199411000-00002
5. Loop F.D., Lytle B.W., Cosgrove D.M., Stewart R.W., Goormastic M., Williams G.W. et al. Influence of the internal-mammary-artery graft on 10-year survival and other cardiac events. *N. Engl. J. Med.* 1986; 314 (1): 1–6. DOI: 10.1056/NEJM198601023140101
6. Merrill M.J., Sheppard A.J., Robinson M.C. Structural features of saphenous vein and internal thoracic artery endothelium: correlates with susceptibility and resistance to graft atherosclerosis. *J. Cardiovasc. Surg. (Torino)* 1988; 29 (6): 639–46.
7. Stone G.W., Brodie B.R., Griffin J.J., Grines L., Boura J., O'Neill W.W., Grines C.L. Clinical and angiographic outcomes in patients with previous coronary artery bypass graft surgery treated with primary balloon angioplasty for acute myocardial infarction. Second Primary Angioplasty in Myocardial Infarction Trial (PAMI-2) Investigators. *J. Am. Coll. Cardiol.* 2000; 35 (3): 605–11. DOI: 10.1016/s0735-1097(99)00605-1
8. Brilakis E.S., Rao S.V., Banerjee S., Goldman S., Shunk K.A., Holmes D.R. Jr. et al. Percutaneous coronary intervention in native arteries versus bypass grafts in prior coronary artery bypass grafting patients: a report from the National Cardiovascular Data Registry. *JACC Cardiovasc. Interv.* 2011; 4 (8): 844–50. DOI: 10.1016/j.jcin.2011.03.018
9. Fitzgibbon G.M., Kafka H.P., Leach A.J., Keon W.J., Hooper G.D., Burton J.R. Coronary bypass graft fate and patient outcome: angiographic follow-up of 5,065 grafts related to survival and reoperation in 1,388 patients during 25 years. *J. Am. Coll. Cardiol.* 1996; 28 (3): 616–26. DOI: 10.1016/0735-1097(96)00206-9
10. Yuan S.M., Shinfeld A., Raanani E. Configurations and classifications of composite arterial grafts in coronary bypass surgery. *J. Cardiovasc. Med. (Hagerstown)* 2008; 9 (1): 3–14. DOI: 10.2459/JCM.0b013e3280110628
11. Shelton M.E., Forman M.B., Virmani R., Bajaj A., Stoney W.S., Atkinson J.B. A comparison of morphologic and angiographic findings in long-term internal mammary artery

- and saphenous vein bypass grafts. *J. Am. Coll. Cardiol.* 1988; 11 (2): 297–307. DOI: 10.1016/0735-1097(88)90094-0
12. Achouh P., Boutekadjirt R., Toledano D., Hammoudi N., Pagny J.Y., Goube P. et al. Long-term (5- to 20-year) patency of the radial artery for coronary bypass grafting. *J. Thorac. Cardiovasc. Surg.* 2010; 140 (1): 73–9.e2. DOI: 10.1016/j.jtcvs.2009.09.032
  13. Tatoulis J., Buxton B.F., Fuller J.A. The right internal thoracic artery: the forgotten conduit – 5,766 patients and 991 angiograms. *Ann. Thorac. Surg.* 2011; 92 (1): 9–15. DOI: 10.1016/j.athoracsur.2011.03.099
  14. Fihn S.D., Blankenship J.C., Alexander K.P., Bittl J.A., Byrne J.G., Fletcher B.J. et al. 2014 ACC/AHA/AATS/PCNA/SCAI/STS focused update of the guideline for the diagnosis and management of patients with stable ischemic heart disease. A report of the American College of Cardiology/American Heart Association Task Force on Practice Guidelines, and the American Association for Thoracic Surgery, Preventive Cardiovascular Nurses Association, Society for Cardiovascular Angiography and Interventions, and Society of Thoracic Surgeons. *J. Am. Coll. Cardiol.* 2014; 64 (18): 1929–49. DOI: 10.1016/j.jacc.2014.07.017
  15. Morrison D.A., Sethi G., Sacks J., Henderson W.G., Grover F., Sedlis S. et al. Percutaneous coronary intervention versus repeat bypass surgery for patients with medically refractory myocardial ischemia: AWESOME randomized trial and registry experience with post-CABG patients. *J. Am. Coll. Cardiol.* 2002; 40 (11): 1951–4. DOI: 10.1016/s0735-1097(02)02560-3
  16. Goube P., Hammoudi N., Pagny J.Y., Boutekadjirt R., Toledano D., Achouh P., Acar C. Radial artery graft stenosis treated by percutaneous intervention. *Eur. J. Cardiothorac. Surg.* 2010; 37 (3): 697–703. DOI: 10.1016/j.ejcts.2009.06.058
  17. Ганюков В.И., Тарасов Р.С., Кочергин Н.А., Барбараш О.И. Чрескожное коронарное вмешательство при остром коронарном синдроме без подъема сегмента ST. *Эндоваскулярная хирургия.* 2016; 3 (1): 5–19. [Ganyukov V.I., Tarasov R.S., Kochergin N.A., Barbarash O.I. Percutaneous coronary intervention for acute coronary syndrome without ST-segment elevation. *Russian Journal of Endovascular Surgery.* 2016; 3 (1): 5–19 (in Russ.).]
  18. Iakovou I., Ge L., Colombo A. Contemporary stent treatment in coronary bifurcations. *J. Am. Coll. Cardiol.* 2005; 46 (80): 1446–55. DOI: 10.1016/j.jacc.2005.05.080

Поступила 11.09.2018

Принята к печати 24.09.2018



## ОФОРМЛЕНИЕ ТИТУЛЬНОГО ЛИСТА

Образец оформления титульного листа

**ЭПИДЕМИОЛОГИЯ ВРОЖДЕННЫХ ПОРОКОВ СЕРДЦА И ПУТИ ОПТИМИЗАЦИИ КАРДИОХИРУРГИЧЕСКОЙ ПОМОЩИ***Кириллов К.О.<sup>1</sup>, Начинкин В.В.<sup>1</sup>, Ким А.И.<sup>2</sup>, Юрлов И.А.<sup>2</sup>*<sup>1</sup> ГБУЗ «Волгоградский областной клинический кардиологический центр», Университетский проспект, 106, Волгоград, 400008, Российская Федерация;<sup>2</sup> ФГБУ «Научный центр сердечно-сосудистой хирургии им. А.Н. Бакулева» (директор — академик РАН и РАМН Л.А. Бокерия) Минздрава России, Рублевское шоссе, 135, Москва, 121552, Российская Федерация

Кириллов Кирилл Олегович, аспирант

Начинкин Валерий Викторович, зам. главного врача

Ким Алексей Иванович, доктор мед. наук, профессор, заведующий отделением

Юрлов Иван Александрович, канд. мед. наук, вед. науч. сотр., кардиохирург

*Для корреспонденции:* Кириллов Кирилл Олегович, E-mail: k.o.kirillov@mail.ru**EPIDEMIOLOGY OF CONGENITAL HEART DISEASE AND WAYS OF OPTIMIZATION OF CARDIAC SURGICAL CARE***Kirillov K.O.<sup>1</sup>, Nachinkin V.V.<sup>1</sup>, Kim A.I.<sup>2</sup>, Yurlov I.A.<sup>2</sup>*<sup>1</sup> Volgograd Regional Clinical Cardiological Centre, Universitetskiy prospekt, 106, Volgograd, 400008, Russian Federation;<sup>2</sup> A.N. Bakoulev Scientific Center for Cardiovascular Surgery of Ministry of Health of the Russian Federation, Rublevskoe shosse, 135, Moscow, 121552, Russian Federation

Kirillov Kirill Olegovich, Postgraduate

Nachinkin Valeriy Viktorovich, Deputy Chief Physician

Kim Aleksey Ivanovich, Dr. Med. Sc., Professor, Head of Department

Yurlov Ivan Aleksandrovich, Cand. Med. Sc., Leading Researcher, Cardiac Surgeon

*For correspondence:* Kirillov Kirill Olegovich, E-mail: k.o.kirillov@mail.ru**Information about authors:**Kirillov K.O., <http://orcid.org/0000-0002-5845-588X>Nachinkin V.V., <http://orcid.org/0000-0002-6024-019X>Kim A.I., <http://orcid.org/0000-0001-9605-254X>Yurlov I.A., <http://orcid.org/0000-0003-7401-164X>

## РЕЗЮМЕ

Резюме к статье является основным источником информации в отечественных и зарубежных информационных системах и базах данных, индексирующих журнал. Резюме доступно на сайте журнала, на сайте Научной электронной библиотеки и индексируется сетевыми поисковыми системами. По резюме к статье читателю должна быть понятна суть исследования, то есть он должен определить, стоит ли обращаться к полному тексту статьи для получения более подробной интересующей его информации.

В резюме должны быть изложены только существенные факты работы. **Для оригинальных статей обязательна структура резюме, повторяющая структуру статьи и включающая цель, материал и методы, результаты, заключение (выводы).** Однако предмет, тема, цель работы указываются в том случае, если они не ясны из заглавия статьи; метод или методологию проведения работы целесообразно описывать в том случае, если они отличаются новизной или представляют интерес с точки зрения данной работы. Объем текста авторского резюме должен быть **строго 200–250 слов.**

Резюме должно сопровождаться несколькими **ключевыми словами** или словосочетаниями, отражающими основную тематику статьи и облегчающими классификацию работы в компьютерных поисковых системах. Ключевые слова на английском языке рекомендуется брать из организованного словаря Medline (MeSH).

**Резюме и ключевые слова должны быть представлены как на русском, так и на английском языках.**

## ОФОРМЛЕНИЕ СПИСКА ЛИТЕРАТУРЫ

Примеры оформления блока *References***Статья из журнала:**

Belushkina N.N., Khomyakova T.N., Khomyakov Yu.N. Diseases associated with dysregulation of programmed cell death. *Molekulyarnaya Meditsina*. 2012; 2: 3–10 (in Russ.).

Zagurenko A.G., Korotovskikh V.A., Kolesnikov A.A., Timonov A.V., Kardymon D.V. Technical and economic optimization of hydrofracturing design. *Neftyanoe Khozyaystvo / Oil Industry*. 2008; 11: 54–7 (in Russ.).

**Статья из электронного журнала:**

Swaminathan V., Lepkoswka-White E., Rao B.P. Browsers or buyers in cyberspace? An investigation of electronic factors influencing electronic exchange. *JCMC*. 1999; 5 (2). Available at: <http://www.ascusc.org/jcmc/vol5/issue2/> (accessed April 28, 2011).

**Интернет-ресурс:**

APA Style (2011). Available at: <http://apastyle.org/apa-style-help.aspx> (accessed February 5, 2011).

**Книга (монография, сборник):**

Kanevskaya R.D. Mathematical modeling of hydrodynamic processes of hydrocarbon deposit development. Izhevsk; 2002 (in Russ.).

From disaster to rebirth: the causes and consequences of the destruction of the Soviet Union. Moscow: HSE Publ.; 1999 (in Russ.).

Latshev V.N. Tribology of cutting. Vol. 1: Frictional processes in metal cutting. Ivanovo: Ivanovskiy Gos. Univ.; 2009 (in Russ.).

**Глава из книги:**

Ivanova A.E. Tendencies and courses of Russian population's death. In: Osipov V.G., Rybakovskiy L.L. (Eds.). The demographic development of Russia in XXI century. Moscow: Econ-Inform; 2009: 110–31.

Примеры оформления блока «Литература»

**Статья из журнала:**

Веркина Л.М., Телесманич Н.Р., Мишин Д.В., Ботиков А.Г., Ломов Ю.М., Дерябин П.Г. и др. Конструирование полимерного препарата для серологической диагностики гепатита С. *Вопросы вирусологии*. 2012; 1: 45–8.

Чучалин А.Г. Грипп: уроки пандемии (клинические аспекты). *Пульмонология*. 2010; Прил. 1: 3–8.

Aiuti A., Cattaneo F., Galimberti S., Benninghoff U., Cassani B., Callegaro L. et al. Gene therapy for immunodeficiency due to adenosine deaminase deficiency. *N. Engl. J. Med.* 2009; 360 (5): 447–58. DOI: 10.1056/NEJMoA0805817

Glauser T.A. Integrating clinical trial data into clinical practice. *Neurology*. 2002; 58 (12, Suppl. 7): S6–12.

**Статья из электронного журнала:**

Abood S. Quality improvement initiative in nursing homes: the ANA acts in an advisory role. *Am. J. Nurs.* 2002; 102 (6). <http://nursingworld.org/AJN/2002/june/Wawatch.htm> (дата обращения 17.10.2013).

**Интернет-ресурс:**

Государственный доклад «О состоянии здоровья населения Республики Коми в 2009 году». <http://www.minzdrav.rkomi.ru/left/doc/docminzdr> (дата обращения 22.03.2011).

**Книга (монография, сборник):**

Медик В.А. Заболеваемость населения: история, современное состояние и методология изучения. М.: Медицина; 2003.

Воробьев А.И. (ред.) Руководство по гематологии. 3-е изд. Т. 3. М.: Ньюдиамед; 2005.

Радзинский В.Е. (ред.) Перионеология: Учебное пособие. М.: РУДН; 2008.

Beck S., Klobes F., Scherrer C. Surviving globalization? Perspective for the German economic model. Berlin: Springer; 2005.

Michelson A.D. (Ed.) Platelets. 2nd edn. San Diego: Elsevier Academic Press; 2007.

Mestecky J., Lamm M.E., Strober W. (Eds.) Mucosal immunology. 3rd edn. New York: Academic Press; 2005.

**Глава из книги:**

Иванова А.Е. Тенденции и причины смерти населения России. В кн.: Осипов В.Г., Рыбаковский Л.Л. (ред.) Демографическое развитие России в XXI веке. М.: Экон-Информ; 2009: 110–31.

Silver R.M., Peltier M.R., Branch D.W. The immunology of pregnancy. In: Creasey R.K., Resnik R. (Eds.). Maternal-fetal medicine: Principles and practices. 5th edn. Philadelphia: W.B. Saunders; 2004: 89–109.